

DOI: [https://doi.org/10.34287/MMT.1\(48\).2021.10](https://doi.org/10.34287/MMT.1(48).2021.10)**О. В. Соколов**Державний заклад «Дніпропетровська медична академія Міністерства охорони здоров'я України»
Дніпропетровськ, Україна**O. V. Sokolov**State institution «Dnipropetrovsk medical academy of the ministry of health of Ukraine»
Dnipropetrovsk, Ukraine

ВИКОРИСТАННЯ РІЗНИХ ТЕХНОЛОГІЙ ПРИ ХІРУРГІЧНОМУ ЛІКУВАННІ ДЕКОМПЕНСОВАНИХ ФОРМ ВАРИКОЗНОЇ ХВОРОБИ ВЕН НИЖНІХ КІНЦІВОК ПРИ ОДНОБІЧНОМУ УРАЖЕННІ СТОВБУРІВ ВЕЛИКОЇ ПІДШКІРНОЇ ТА ПЕРЕДНЬОЇ ДОДАТКОВОЇ САФЕННОЇ ВЕНИ

The use of various technologies in the surgical treatment
of decompensated forms of varicose veins
of the lower extremities with unilateral valvular incompetence
of the great saphenous and anterior accessory saphenous vein

Реферат

Мета роботи. Порівняльна оцінка результатів лікування хворих на варикозну хворобу (ВХНК) у стадії С6, з неспроможністю стовбурів ВПВ та ПДСВ на одній нижній кінцівці, шляхом традиційної венектомії та радіочастотної абляції (РЧА).

Матеріали та методи. Проведене дослідження на базі КЗ «ОКЛ ім. І.І. Мечникова», КНП «МКЛ №16» ДМР та МЦ «JMC Менора» з 2010 по 2020 роки. Включено 43 хворих: жінок – 29 (67,4%), чоловіків – 14 (32,6%). Вік – від 29 до 74 р. (середній – $52,7 \pm 10,8$ р.). Пацієнти розділені на 2 групи. В I групу ($n = 22$) були включені хворі, які перенесли традиційну венектомію ВПВ та ПДСВ, в II групу ($n = 21$) – пацієнти які перенесли РЧА під м/а. Спостереження тривало 12 місяців.

Результати. Середня площа виразок коливалася від 1 до 12 см². Середня площа виразок у I групі склала $6,3 \pm 3,1$ см², у II – $6,2 \pm 2,7$ см². Повна епітелізація виразок настала швидше при використанні РЧА (II група) – $38,1 \pm 5,7$ діб проти $44,7 \pm 6,2$ діб у I групі. Через 3 місяці кількість загоєних виразок у I групі становила 20 (83,3%), у II – 24 (96,0%). Рецидив виразки через рік після операції виник у 4 (5,6%) хворих

Abstract

Purpose of the study. Comparative evaluation of the results of treatment of patients with varicose veins (VVs) in stage C6, with the valve incompetence of the trunks of GSV and ASSV in one lower limb, by traditional venectomy and radiofrequency ablation (RFA).

Materials and methods. The study was conducted on the basis of MI «RCH n.a. I.I. Mechnikov», MNE «CCH №16» DCC and MC «JMC Menorah» from 2010 to 2020 y. Included 43 patients: women – 29 (67,4%), men – 14 (32,6%). Age - from 29 to 74 years (average – $52,7 \pm 10,8$ years). Patients are divided into 2 groups. The I group ($n = 22$) included patients who underwent traditional venectomy of GSV and ASSV, the II group ($n = 21$) – patients who underwent RFA under local anesthesia. The observation lasted 12 months.

Results. The average area of ulcers ranged from 1 to 12 cm². The average area of ulcers in group I was $6,3 \pm 3,1$ cm², in group II – $6,2 \pm 2,7$ cm². Complete epithelialization of ulcers occurred faster with the use of RFA (group II) – $38,1 \pm 5,7$ days against $44,7 \pm 6,2$ days in group I. After 3 months. the number of healed ulcers in group I. was 20 (83,3%), in II – 24 (96,0%). Ulcer recurrence one year after surgery occurred in 4 (5,6%) patients of group I, in

I групи, в II групі рецидивів не було. Через 6 місяців різниця між показниками тяжкості ХВН (VSS) була $10,5 \pm 2,8$ бали у I групі та $13,9 \pm 2,2$ бали у II групі.

Висновки. 1. Хірургічне лікування ВХНК при односторонньому ураженні ВПВ та ПДСВ з використанням РЧА відрізняється кращим профілем післяопераційного больового синдрому, меншим травматизмом, має кращі показники відновлення у порівнянні з традиційною венектомією.

2. Проведення лікування з використанням РЧА при порівнянні з традиційною флебектомією через рік після операції мало перевагу у кількості рецидивів трофічних виразок

Ключові слова: варикозна хвороба, венектомія, радіочастотна абляція, трофічні виразки.

group II there were no recurrences. After 6 months the difference between the severity of CVI (VSS) was $10,5 \pm 2,8$ points in group I and $13,9 \pm 2,2$ points in group II.

Conclusions. 1. Surgical treatment of VVs at unilateral defeat of GSV and ASSV with use of RFA differs in the better profile of a postoperative pain syndrome, less traumatism, has the best indicators of recovery in comparison with a traditional venectomy. 2. Treatment with RFA in comparison with traditional phlebectomy one year after surgery had an advantage in the number of recurrences of trophic ulcers

Keywords: varicose veins, venectomy, radiofrequency ablation, trophic ulcers.

ВСТУП

Патологічний рефлюкс, який обумовлює розвиток варикозної хвороби вен нижніх кінцівок (ВХНК), у 5,8% випадків одночасно реєструється по великій підшкірній вені (ВПВ) та передній додатковій сафенній вені (ПДСВ) [1]. Крім того, близько 10% клінічних рецидивів ВХНК після традиційної венектомії у басейні ВПВ формуються саме через ПДСВ [2]. Особливе значення такого варіанту патології проявляється у порівняно швидкому прогресуванні хронічної венозної недостатності з розвитком декомпенсованих форм ВХНК та формуванням трофічних виразок гомілки [3]. Такі виразки важко піддаються лікуванню і розповсюдженню більше ніж у 2,0% працездатного населення світу [4]. Протягом 6 місяців після традиційного хірургічного втручання загоєння настає тільки у 50,0% таких хворих [5]. Рецидиви виразок протягом першого року після операції виникають у 30,0% випадків за умови носіння лікувальної компресії. При порушенні такої рекомендації їх доля зростає до 78,2% [6]. При цьому у 0,3% пацієнтів виразки рецидивують багаторазово [7].

Лікування некомпетентної ПДСВ традиційно вирішувалося за допомогою хірургічної операції, яка включала кросектомію, разом з ВПВ та видаленням ПДСВ у поєднанні з мініфлебектомією [8]. Сьогодні все частіше використовуються ендовенозні термічні абляції з подальшою ультразвуковою пінною ехо-склеротерапією або мініфлебектомією [9].

Ми пропонуємо спосіб хірургічного лікування поєданого ураження ВПВ та ПДСВ при декомпенсованих формах варикозної хвороби вен нижніх кінцівок з використанням радіочастотної абляції (РЧА).

Визначення частоти рецидиву виразок при декомпенсованих формах ВХНК внаслідок реканалізації ВПВ/ПДСВ після РЧА у порівнянні з традиційною венектомією при ВХНК

є важливим завданням та є приводом для подальших досліджень.

МЕТА ДОСЛІДЖЕННЯ

Порівняльна оцінка безпосередніх та віддалених результатів лікування хворих на ВХНК у стадії С6, з одночасною неспроможністю стовбурів ВПВ та ПДСВ на одній нижній кінцівці, шляхом традиційного хірургічного лікування та запропонованого способу, який включає одночасну радіочастотну абляцію обох стовбурів.

МАТЕРІАЛИ ТА МЕТОДИ

Проведене проспективне багатоцентрове когортне дослідження з ретроспективним аналізом. Під наглядом перебувало 43 хворих з ВХНК класу С6 за класифікацією СЕАР, які отримували лікування на базі комунального закладу «Обласна клінічна лікарня ім. І.І. Мечникова», комунального некомерційного підприємства «Міська клінічна лікарня № 16» Дніпровської міської ради та медичного центру «ІМС Менора» за період 2010–2020 роки. В дослідження було включено 43 хворих. Загальна кількість жінок була – 29 (67,4%), чоловіків – 14 (32,6%). Вік хворих коливався від 29 до 74 років (середній вік – $52,7 \pm 10,8$ років). Середня площа трофічних виразок склала $8,6 \pm 5,7$ см.

Критерії включення хворих у дослідження: підписана інформована згода на участь в дослідженні, особи обох статей, вік від 18 років, первинна (Ер) декомпенсована варикозна хвороба нижніх кінцівок класу С6 за СЕАР з одночасним ураженням стовбуру передньої додаткової сафенної вени на одній нижній кінцівці.

Критерії виключення хворих з дослідження: первинна (Ер) варикозна хвороба нижніх кінцівок класу С0–С5 за класифікацією СЕАР; вроджена (Ес), вторинна (Ес) (посттромботична хвороба), не встановленої (Еп) етіології; виявлена клапанна

неспроможність глибоких вен на ураженій кінцівці; клапанна неспроможність стовбуру малої підшкірної вени, гострий тромбоз глибоких вен нижніх кінцівок; наявність в анамнезі ін'єкційної наркоманії; наявність загальносоматичних супутніх захворювань в стадії декомпенсації.

У складі передопераційного обстеження проводили збір анамнезу, огляд хворого, фотофіксацію загальних патологічних змін на кінцівці, оцінку тяжкості хронічного захворювання вен за шкалою VSS (Venous Severity Score). Передопераційний ризик тромботичних ускладнень розраховували за шкалою Caprini [10]. Інтенсивність набряку гомілок визначали шляхом вимірювання розміру їх окружності на рівні безпосередньо над медіальною кісточкою та на межі верхньої та середньої третини гомілки, в зоні її максимального діаметру [11].

Кожному хворому проводилося скринінгове ультразвукове дослідження (УЗД) в вертикальному і горизонтальному положенні згідно рекомендацій UIP 2012. Виявляли кількість та параметри джерел рефлюксу у поверхневій венозній системі, шляхи його розповсюдження та точки повернення (re-entry), які заносилися до схеми венозної гемодинаміки. Наявність патологічного вертикального венозного рефлюксу крові фіксували за тривалості ретроградного кровотоку у стандартних точках під термінальним клапаном тривалістю більше за 1 с, у діастолі

після компресії литкових м'язів. Додатково в вертикальному положенні пацієнта вимірювали діаметр сафено-феморального з'єднання.

Ультразвукове дослідження та інтраопераційний моніторинг проводився за допомогою юсканерів General Electric Logiq E з лінійним датчиком 5–7 МГц та General Electric Voluson з лінійним датчиком 5–7 МГц.

Для оцінки стану виразок брали до уваги планіметрію та час епітелізації. Площа виразок вимірювалася шляхом фотофіксації дефекту м'яких тканин з подальшим розрахунком площі неправильної фігури за допомогою спеціалізованого додатку Lesion Meter для iOS.

Всі пацієнти були розділені на дві групи.

В I групу (n = 22) були включені хворі, які задля корекції венозного рефлюксу перенесли під спинальною анестезією кросектомію, стріпінг ВПВ та ПДСВ та мініфлебектомію притоків за Вараді.

В II групу (n = 21) були включені пацієнти які, з тією ж метою, перенесли втручання за запропонованим методом, яке включало радіочастотну абляцію субфасціальної частини стовбурів ВПВ та ПДСВ та мініфлебектомію притоків за Вараді або склеротерапію під місцевою анестезією розчином Кляйна за допомогою помпи під ультразвуковим контролем.

Дані щодо статевих та вікових особливостей хворих наведені у таблиці 1.

Таблиця 1

Статева та вікова характеристика хворих

		I група		II група		Всього		p 1–2
		1		2				
		n = 22		n = 21		n = 43		
Вік	Стать	бс	%	бс	%	бс	%	
18–44	Ч		4,5		9,5		7,0	0,086
	Ж		9,1		9,5		9,3	0,687
45–59	Ч		13,6		14,3		14,0	0,487
	Ж		31,8		28,6	3	30,2	0,255
60–74	Ч		13,6		9,5		11,6	0,187
	Ж		27,3		28,6	2	27,9	0,357

Примітка: Статистично достовірних відмінностей кількості хворих у різних вікових групах не виявлено

За показниками супутньої патології обидві групи також були співставні (Табл. 2).

Усім хворим призначали стандартне консервативне лікування, що включало компресійну терапію (II клас компресії), Детралекс 1000 мг на добу, рекомендації щодо способу життя і режиму активності у відповідності до чинних клініко-практичних рекомендацій на весь період лікування [12].

У хворих всіх груп трофічні виразки на момент початку дослідження не мали ознак такого

інфекційного запалення, що потребувало призначення системної антибактеріальної терапії згідно діючих рекомендацій. У післяопераційному періоді виразки знаходились під асептичними пов'язками з дотриманням принципів TIME-концепції лікування хронічних ран. Перев'язки виконувалися щоденно. Для санації виразок призначалися такі препарати як хлоргексидин та бетадин.

Спостереження хворих у дослідженні тривало 12 місяців: щоденно на протязі 1 тижня, щотиж-

нево на протязі перших двох місяців, а також через 3, 6 та 12 місяців після операції. Інтенсивність больового синдрому оцінювали окремо для всієї кінцівки та зони виразки, яку вимірювали за допомогою 10-бальної аналогової візуальної шкали (ВАШ).

Тяжкість венозної патології оцінювали за допомогою обчислення генералізованого індексу (ГІ) з використанням інтегральної трьохкомпонентної системи VSS, яка включала в себе клінічний компонент (С) – який вираховувався по шкалі Venous Clinical Severity Score (VCSS), шкалу патології венозних сегментів Venous Segmental Disease Score (VSDS), або анатомічного рахунку рефлюксу – "А", а також шкалу венозної нездатності чи ступеня фізичної активності Venous Disability Score (VDS), або – "D", що характеризує недіездатність.

Тяжкість ХЗВ (ГІ) конкретного хворого дорівнювала сумі балів за трьома зазначеними шкалами, тобто С+А+D (або САD). Оцінка проводилася перед операцією, через 1 тиждень, а надалі – через 1 місяць, 3, 6 та 12 місяців після операції.

Після операції хворим обох груп проводили УЗ-контроль венозної системи нижніх кінцівок: у І групі – з метою визначення технічних поми-

лок, неоваскуляризації у зоні видалених вен, наявності залишкових функціонуючих джерел рефлюксу та венозних тромбозів, у ІІ групі – з метою констатації ефективності абляції з проведенням проби Вальсави та компресії м'язової помпи гомілки, виявлення реканалізації стовбура, наявності залишкових функціонуючих джерел рефлюксу, термальних (ЕНІТ) та венозних тромбозів. Візити на яких проводилося обстеження відбулися на 7 добу, через 1 місяць та через 6 місяців після операції (± 2 дні).

Статистична обробка результатів проводилася за допомогою пакетів програм Microsoft Excel (Ліцензія: підписка Microsoft Office 365, ID 02984-001-00000), StatPlus:mac (Analyst Soft Inc., StatPlus:mac. Версія 6, Ліцензія: № 12083386).

Визначалися середні величини [$M \pm m$], достовірність середніх величин за критерієм Стьюдента (t).

РЕЗУЛЬТАТИ ТА ОБГОВОРЕННЯ

При проведенні скринінгового УЗД перед операцією вимірювався діаметр сафено-фemorального співвустя (СФС). Розподілення представлено у таблиці 3.

Таблиця 2

Супутня патологія у групах дослідження

	І група		ІІ група		Всього		p 1-2
	1		2				
	n=22		n=21		n=43		
	бс	%	бс	%	бс	%	
Гіпертонічна хвороба	5	68,2	2	57,1	7	62,8	0,129
Ожиріння	3	59,1	0	47,6	3	53,5	0,089
Гастродуоденіт		9,1		9,5		9,3	0,455
Атеросклероз		40,9		33,3	6	37,2	0,122
Киста Бейкера		13,6		14,3		14,0	0,264
ЦД – ІІ тип		22,7		19,0		20,9	0,296

Таблиця 3

Діаметр СФС у хворих за даними УЗД на початку дослідження

	І група		ІІ група		p
	n=22		n=21		
	Абс	%	Абс	%	
до 10 мм	3	13,6	2	9,5	0,354
від 10 до 20 мм	12	54,5	11	52,4	0,455
більше 20 мм	7	31,8	8	38,1	0,184

Середній діаметр СФС становив $18,8 \pm 3,1$ мм у І групі та $19,2 \pm 2,2$ мм в ІІ групі. Більше третини хворих мали діаметр СФС понад 20 мм.

На початку дослідження площа виразок коли-

валася від 1 до 12 см² в обох групах хворих. Середня площа виразок у І групі склала $6,3 \pm 3,1$ см², у ІІ – $6,2 \pm 2,7$ см² (p = 0,388). Розподіл виразок за площею у групах представлений у таблиці 4.

Площа виразок у хворих на початку дослідження

	I група		II група		p
	n = 24		n = 25		
	Абс	%	Абс	%	
до 2 см ²	4	16,7	3	12,0	0,068
2–4 см ²	9	37,5	10	40,0	0,236
> 4 см ²	11	45,8	12	48,0	0,284

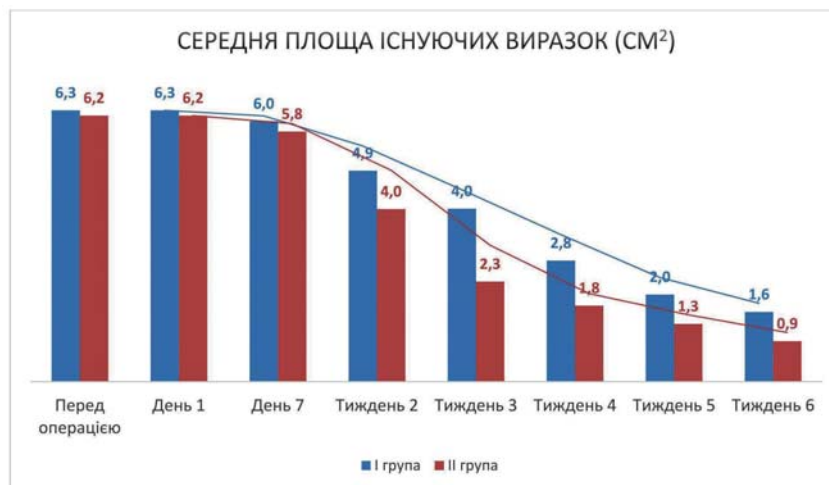
Звертає на себе увагу, що у обох групах переважали великі виразки (більше 4 см², згідно параметрів шкали VCSS), яких було 46,9%.

Час хірургічного втручання у I групі в середньому склав $1,8 \pm 0,4$ години, а у II групі – $1,2 \pm 0,2$ години ($p = 0,021$).

Повна епітелізація виразок настала дещо швидше при застосуванні використанні запропонованого способу (II група) і становила в середньому $38,1 \pm 5,7$ дб проти $44,7 \pm 6,2$ дб у I групі ($p = 0,044$).

Через 3 місяці кількість загоєних виразок у I групі становила 20 (83,3%), у II – 24 (96,0%) ($p = 0,018$). Неповне загоєння виразок у хворих обох груп супроводжувалося явищами раньової ексудатії та місцевого запалення у 4 (16,7%) випадках в I групі та у 1 (4,0%) випадку у II групі.

Результати планіметрії протягом періоду спостереження відображають динаміку загоєння виразок та представлені на рисунку 1.



	p
Перед операцією	0,388
День 1	0,388
День 7	0,082
Тиждень 2	0,054
Тиждень 3	0,041
Тиждень 4	0,035
Тиждень 5	0,043
Тиждень 6	0,035

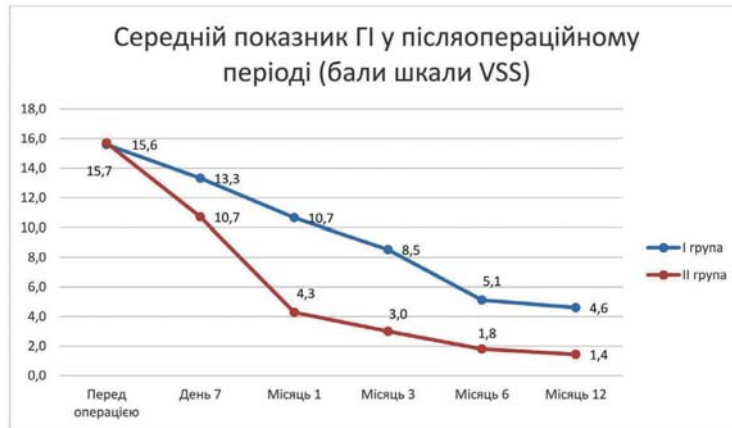Рис. 1. Динаміка середньої площі виразок (см²) протягом 6 тижнів після втручання

Протягом 6 місяців площа трофічних виразок у I групі зменшилася в середньому на 84,7% а в II групі – на 92,4%.

Рецидив виразки протягом року після операції спостерігався у 4 (5,6%) хворих I групи. Слід зазначити, що 2 з 4 хворих не виконували реко-

мендації щодо носіння компресійного трикотажу. Рецидивів виразки у хворих II групи не було.

Результати оцінки ГІ за шкалою VSS мали значну різницю у групах вже в перший місяць після втручання з перевагою в II групі (рис. 2).

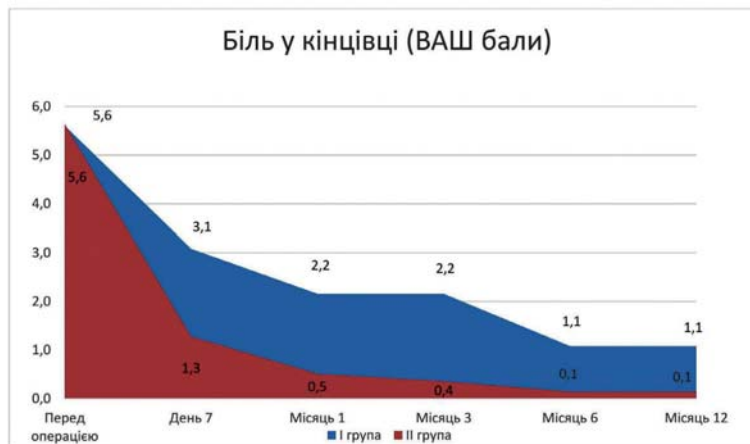


	р
Перед операцією	0,433
День 7	0,042
Місяць 1	0,033
Місяць 3	0,016
Місяць 6	0,041
Місяць 12	0,046

Рис. 2. Показник тяжкості хронічного захворювання вен VSS у протягом року після операції

Через півроку різниця між показниками тяжкості хронічної венозної недостатності за системою VSS була $10,5 \pm 2,8$ бали у I групі проти $13,9 \pm 2,2$ бали у II групі, що становить різницю у 24,5% та дозволяє говорити про краще післяопераційне відновлення у II групі.

Середній показник інтенсивності післяопераційного больового синдрому, виміряного за допомогою візуальної аналогової шкали, на протязі всього періоду спостереження був дещо більшим у хворих I групи, що відображено на рисунку 3.



	р
Перед операцією	0,963
День 7	0,041
Місяць 1	0,032
Місяць 3	0,023
Місяць 6	0,021
Місяць 12	0,032

Рис. 3. Інтенсивність післяопераційного больового синдрому

Скарги на біль у кінцівці через 7 дів після операції знизилися на 45,0% в I групі та на 77,3% в II групі. В кінці періоду спостереження вони зберігалися у 2 (9,1%) хворих I групи та у 1 (4,8%) хворих II групи та були пов'язані з неповним загоєнням виразки. Превалювання больового синдрому у післяопераційному періоді серед хворих I групи пов'язано з більшою травматичністю застосованої методики.

При проведенні УЗ-контролів після операції у термін до 1 місяця ознак реканалізації стовбура в II групі виявлено не було. Явища горизонтального рефлюксу більше 1 секунди по неспроможних перфорантних венах, які живлять притоки, фіксувалися у 3 хворих (13,6%) I групи, та у 1 хворого (4,8%) II групи.

При аналізі післяопераційних ускладнень на 7 добу гематоми та екхімози проявилися у всіх хворих I групи і тільки у 12 (57,1%) хворих II групи. Через 1 місяць після операції залишки гематом спостерігалися у 8 хворих (36,5%) I групи і були відсутні у II хворих групи. Також, у післяопераційному періоді (7 день та 1 місяць) ми спостерігали явища нейропатії, такі як знеміння ділянок шкіри, у 4 (18,2%) хворих I групи. У кінцевий термін спостереження (12 місяців) вони збереглися у 2 (9,0%) хворих. У II групі явищ нейропатії не було.

Протягом 6 місяців після операції тромботичні ускладнення у вигляді тромбофлебіту невіддаленої притоки виявлено у 3 (13,6%) хворих I гру-

пи та 2 (4,7%) хворого II групи. Випадків ЕНІТ, тромбозів глибоких вен та легеневих емболій зафіксовано не було.

ВИСНОВКИ

1. Розроблений спосіб хірургічного лікування ВХНК при одномоментному ураженні ВПВ та ПДСВ однієї нижньої кінцівки з використанням РЧА відрізняється кращим профілем післяопераційного больового синдрому, меншим травматизмом, і тривалістю операції, має кращі показники відновлення у порівнянні з традиційною флекбетомією.

2. Проведення лікування запропонованим способом при порівнянні з традиційною флекбетомією через рік після операції мало перевагу у кількості рецидивів трофічних виразок.

ПЕРСПЕКТИВИ ПОДАЛЬШИХ ДОСЛІДЖЕНЬ

Перспективними є покращення підходів до профілактики розвитку декомпенсованих форм варикозної хвороби вен нижніх кінцівок, оптимізація диференційованого підходу до їх хірургічного лікування на основі ретельного аналізу великої кількості результатів застосування різних методів та технологій, а також розробки чітких показань, вибору типу операцій та визначення їх обсягу, виходячи з анатомічних особливостей конкретного пацієнта.

ЛІТЕРАТУРА

- Engelhorn CA, Engelhorn ALDV, Salles-Cunha SX, Andreatta CB, Santos DB, Nakata GTM, et al. Associations of anterior accessory or thigh posterior tributary and great saphenous reflux patterns in early stages of chronic venous valvular insufficiency. *Veins Lymphatics*. 2013; 3 (1).
- O'Donnell TF, Balk EM, Dermody M, Tangney E, Iafrati MD. Recurrence of varicose veins after endovenous ablation of the great saphenous vein in randomized trials. *Journal of vascular surgery Venous and lymphatic disorders*. 2016 Jan 1; 4 (1): 97–105.
- Sermsathanasawadi N, Jieamprasertbun J, Pruekprasert K, Chinsakchai K, Wongwanit C, Ruangsetakit C, et al. Factors that influence venous leg ulcer healing and recurrence rate after endovenous radiofrequency ablation of incompetent saphenous vein. *J Vasc Surg Venous Lymphatic Disord*. 2020; 8 (3): 452–7.
- Wittens C, Davies AH, Bækgaard N, Broholm R, Cavezzi A, Chastanet S, et al. Editor's choice – Management of chronic venous disease: Clinical practice guidelines of the European Society for Vascular Surgery (ESVS). 2015. (*European Journal of Vascular and Endovascular Surgery*; vol. 49).
- Sokolov O, Kutoviy O. Optimization of surgical treatment of decompensated forms of varicose disease of the lower extremities. *Art of Medicine*. 2018; 4(8):109-113. Available from: <https://art-of-medicine.ifnmu.edu.ua/index.php/aom/article/view/55/42>.
- O'Donnell TF Jr, Passman MA, Marston WA, Ennis WJ, Dalsing M, Kistner RL, et al. Management of venous leg ulcers: clinical practice guidelines of the Society for Vascular Surgery® and the American Venous Forum. *J Vasc Surg*. 2014; 60 (2 Suppl): 3S–59S.
- Agena MA, Elden AAM, Khereba WM. Comparative Study between Conventional Surgery, Endovenous Laser Ablation and Saphenofemoral Disconnection with Endovenous Chemical Ablation for Treatment of Lower Limbs Varicose Veins. *Al-azhar Int Medical J*. 2020; 1 (2): 98–102.
- Lawaetz M, Serup J, Bjoern L, Rasmussen L, Vennits B, Blemings A, et al. Randomized clinical trial comparing endovenous laser ablation, radiofrequency ablation, foam sclerotherapy, and surgical stripping for great saphenous varicose veins with 3-year follow-up. *Journal of vascular surgery Venous and lymphatic disorders*. 2013 Oct 1; 1 (4): 349–56.

9. Pavlović MD, Schuller-Petrović S, Pichot O, Rabe E, Maurins U, Morrison N, et al. Guidelines of the First International Consensus Conference on Endovenous Thermal Ablation for Varicose Vein Disease – ETAV Consensus Meeting 2012. Phlebology. SAGE Publications Sage UK: London, England; 2014 Feb 17; 30 (4): 257–73.

10. Nemoto H, Mo M, Ito T, Inoue Y, Obitsu Y, Kichikawa K, et al. Venous thromboembolism complications after endovenous laser ablation for varicose veins and role of duplex ultrasound scan. J Vasc

Surg Venous Lymphatic Disord. 2019; 7 (6): 817–23.

11. Palfreyman SJ, Michaels JA. A systematic review of compression hosiery for uncomplicated varicose veins. Phlebology. 2009; 24 (1_suppl): 13–33.

12. Usenko O, Nikulnikov P, Chernukha L et al. Khronichni zakhvoriuvannia ven nyzhnikh kintsivok i tazh: diahnostyka, likuvannia, laboratornyi kontrol, profilaktyka uskladnen, Klinichni ta praktychni rekomendatsii. 2014; 120s. [In Ukrainian].

Стаття надійшла до редакції 15.01.2021