

А. Д. Гусаков, А. А. Гусакова

Государственное учреждение "Запорожская медицинская академия последипломного образования Министерства здравоохранения Украины"

Запорожье, Украина

A. D. Gusakov, A. A. Gusakova

State Institution «Zaporizhia Medical Academy of post-graduate education Ministry of Health of Ukraine»

Zaporizhzhia, Ukraine

КЛАССИФИКАЦИЯ И КЛИНИЧЕСКИЕ ОСОБЕННОСТИ ХРОНИЧЕСКИХ ГНОЙНЫХ СРЕДНИХ ОТИТОВ

Classification and clinical features of chronic purulent otitis media

Резюме

В лекции систематизированы сведения об этиологии, патогенезе, клиническом течении хронического воспаления среднего уха. Авторы акцентируют внимание на характере проявлений отита в зависимости от размера и места расположения перфорации барабанной перепонки. Исходя из личного опыта и накопленных знаний, детально раскрывают вопрос холестеатомы, ее предвестников и возможных осложнений. Немало внимания уделяется методам обследования и интерпретации аудиометрических и рентгенологических данных контроля. Говоря о хроническом течении заболевания уха, в статье описаны часто встречающиеся ситуации, такие как тимпаносклероз, фистула лабиринта и др. Помимо собственной точки зрения на проблему, авторы представляют литературные данные, отображающие воззрения других оториноларингологов.

Ключевые слова: хронический отит, тугоухость, холестеатома, ретракционный карман, тимпаносклероз.

Abstract

In this lecture information on the etiology, pathogenesis, and clinical course of chronic inflammation of the middle ear is systematized. The authors focus on the nature of the manifestations of otitis media, depending on the size and location of the perforation of the eardrum. Based on personal experience and accumulated knowledge, in detail reveal the issue of cholesteatoma, its precursors and possible complications. A lot of attention is paid to methods of examination and interpretation of audiometric and radiological control data. Speaking about the chronic course of the ear disease, the article describes frequently encountered situations such as tympanosclerosis, fistula, etc. In addition to their own point of view on the problem, the authors present literature data reflecting the views of other otorhinolaryngologists.

Keywords: chronic otitis, hearing loss, cholesteatoma, retraction pocket, tympanosclerosis.

Еще в начале XX столетия было замечено, что хроническое воспаление в ухе протекает по-разному, в зависимости от места расположения перфорации барабанной перепонки. Дефекты барабанной перепонки в области натянутой ее части (pars tensa) объединяются в группу хронических гнойных мезотимпанитов (тубо-тимпанальные хронические отиты). Патоморфологической основой этой формы отита является поражение слизистого покрова преимущественно в тимпанальном отделе среднего уха и протимпануме (слуховая труба). Дефекты мембраны в эпитимпанальной части (pars flaccida) и краевые в центральной, с разрушением фиброзного кольца, составляют группу

хронических гнойных эптитимпанитов (аттико-антральные хронические отиты) (рис. 1, 2). Патоморфологической основой эптитимпанитов должно быть непременно наличие очагов патологии костной ткани. Подобная классификация очень выгодна для постановки диагноза уже на одних только данных отоскопии. Правда, с точки зрения современных позиций мезотимпанит трактуется как тубо-тимпанальный хронический отит, а эптитимпанит как аттико-антральный отит. Однако, усмотреть глубину и объем поражения тканей уха на основе только одной перфорации не всегда представляется возможным. Так, небольшая перфорация барабанной перепонки в натянутой ее

части (мезотимпанит) может сопровождаться выраженными деструктивными проявлениями

кости как в тимпанальном, так и в ретротимпанальном отделе среднего уха.

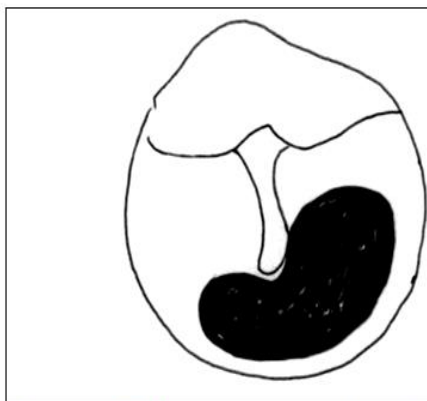


Рис. 1. Центральний дефект барабанної перепонки при мезотимпаните

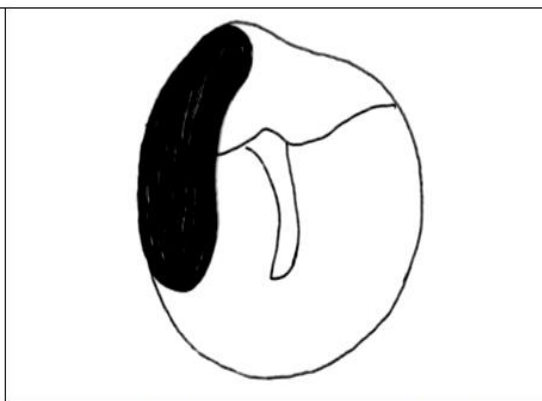


Рис. 2. Краевой дефект барабанной перепонки при эпитимпаните

Патоморфологической основой эпитимпанитов должно быть неперенное наличие очагов патологии костной ткани. Подобная классификация очень выгодна для постановки диагноза уже на одних только данных отоскопии. Правда, с точки зрения современных позиций мезотимпанит трактуется как тубо-тимпанальный хронический отит, а эпитимпанит как аттико-антральный отит. Однако, усмотреть глубину и объем поражения тканей уха на основе только одной перфорации не всегда представляется возможным. Так, небольшая перфорация барабанной перепонки в натянутой ее части (мезотимпанит) может сопровождаться выраженными деструктивными проявлениями кости как в тимпанальном, так и в ретротимпанальном отделе среднего уха.

Поэтому в ряде случаев используют классификацию по клиническому течению хронического воспаления уха, выделяя при этом доброкачественный процесс и недоброкачественный.

Хронический отит с недоброкачественным течением определяется такими признаками: наличие холестеатомы, постоянное обильное гноетечение и невозможность добиться стойкой ремиссии после активно проводимого лечения, гноетечение, сопровождающееся ростом полипов и грануляций, появление таких признаков как головная боль, периодическое головокружение, нарушение равновесия (признаки очагового лабиринтита) и проявление недостаточности функции лицевой мускулатуры.

Конечно же, к недоброкачественно протекающему хроническому отиту относят и случаи имеющихся внечерепных и внутричерепных воспалительных осложнений отита. Хронический средний отит с центральной перфорацией барабанной перепонки, с редкими обострениями и отсутствием выше перечисленных проявлений можно отнести к доброкачественной форме. Такая классификация удобна для обозначения

лечебной тактики, поскольку сразу становится понятным, что больные с недоброкачественной формой отита подлежат безусловному хирургическому лечению.

В практике удобна и классификация, основанная на ряде морфологических признаков отита. Прежде всего, выделяется отит с наличием холестеатомы. Подобная форма встречается от 30 до 40% всех заболеваний и в плане лечения таких больных отдается предпочтение более активным и радикальным методам. Вторая форма – мукозидный хронический средний отит, при котором довольно трудно добиться ремиссии гнойного процесса. Особенностью его является обильное и крайне тягучее слизистое отделяемое с выраженным отеком слизистой оболочки. Патология слизистой покрова определяется практически во всех отделах среднего уха, гистологическое исследование его характеризуется обширной гиперплазией бокаловидных клеток-желез. При этих формах отита, обычная общеполостная операция мало приводит к успеху: сецернация из уха может продолжаться и в послеоперационном периоде. Третья форма отита – гнойно-деструктивная, при которой наблюдается в разной степени выраженности гноетечение и дефект барабанной перепонки без холестеатомы с возможными полиповидными образованиями и грануляциями, свидетельствующими о деструктивных проявлениях в ухе.

Наряду с типичными и постоянными признаками хронического гнойного среднего отита (гнойные выделения, тугоухость и наличие дефекта барабанной перепонки) следует усматривать и целый ряд его клинических особенностей.

Одной из важнейших особенностей хронического отита является холестеатома – скопление слоев плоского, слущивающегося, ороговевающего эпителия, который всегда подвергается нагноению. Холестеатома практи-

чески всегда наблюдается при перфорациях барабанной перепонки в эпитимпануме и крайне редко при центральных дефектах.

Холестеатома всегда имеет оболочку (матрикс), которая по ультраструктурным характеристикам имеет сходство с нормальным эпидермисом, является достаточно активной в биологическом отношении, благодаря наличию остеокластов, лизосомальных ферментов, компонентов аутоиммунного механизма. Содержимое холестеатомы, ее детрит, это скопление безжизненных слоев слущенного эпидермиса, потерявшего клеточную структуру, содержащих жирные кислоты и много холестерина, что и дало повод для названия этого осложнения. Основной клинической особенностью холестеатомы является разрушение прилегающей костной ткани, в том числе и кости лабиринта, несмотря на то, что последняя является самой плотной костью в человеческом организме.

Считалось, что процесс костной деструкции зависит от давления этой псевдоопухоли, однако, это не так. При обширной тотальной перфорации она продолжает разрушать кость, несмотря на, казалось бы, хорошую возможность отторгаться в наружный слуховой проход. Благодаря активации остеокластов и ферментному воздействию разрушению может подвергаться кортикальный слой кости, отделяющий полости среднего уха от средней и задней черепных ям, обнажая твердую мозговую оболочку, стенки полукружных каналов и канала лицевого нерва, образуя фистулы.

Разрушение ячеек сосцевидного отростка, латеральной стенки аттика и кости задней стенки слухового прохода приводит к образованию так называемой естественной «радикальной» операции. Понятно, что при обострении нагноительного процесса и снижении уровня системной сопротивляемости могут возникнуть серьезные жизнеопасные осложнения: менингит, абсцесс мозга, сепсис, лабиринтит, а при поражении лицевого нерва – паралич лицевой мускулатуры.

Холестеатому уха при хроническом гнойном отите следует отличать от довольно редкого заболевания – истинной холестеатомы – врожденной патологии в результате неправильной закладки эмбриональных зачатков эпителиальной ткани на стыке височной и основной кости основания черепа. Многолетнее развитие данной опухоли зачастую приводит к разрушению образований среднего уха с появлением в последующем всех признаков хронического отита с холестеатомой. Не распознав генез данного заболевания, отоларинголог может оказаться в довольно сложной ситуации.

Холестеатому уха характеризуют по степени распространения и по характеру строения ее оболочки. Она может быть ограниченной, если занимает только один отдел – аттик (рис. 3). Или распространенной, заполняющей аттик и антрум, аттик и барабанную полость или все полости системы среднего уха с разрушением цепи слуховых косточек (рис. 4).

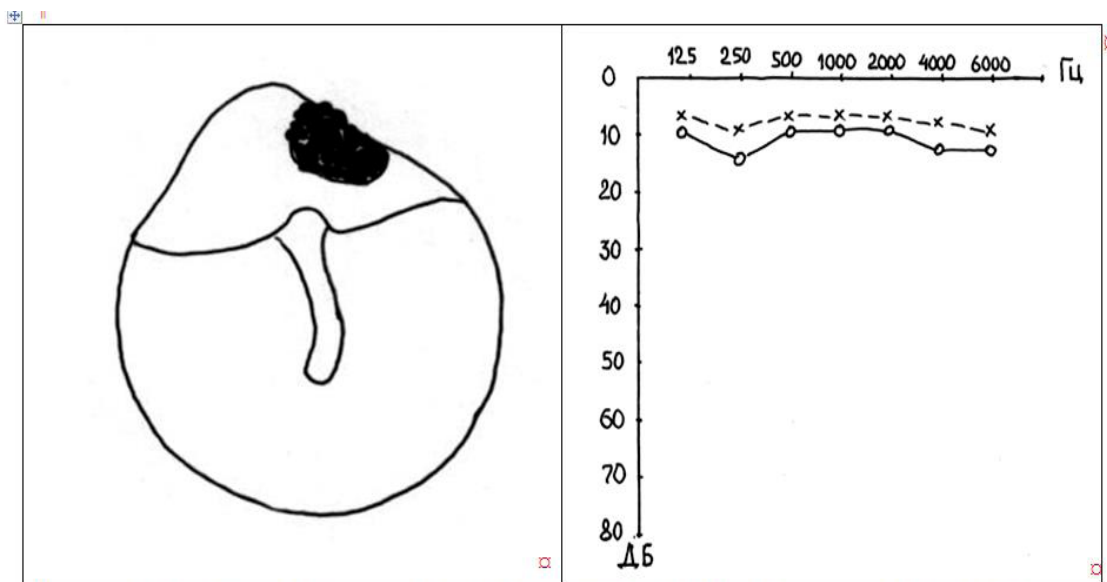


Рис. 3. Ограниченная холестеатома при эпитимпаните. Цепь косточек еще сохранена, слух практически нормальный по данным тональной аудиограммы (I степень)

Оболочка холестеатомы (матрикс) может быть гладкостенной, легко отделяющейся от костных стенок или отростчатой (инвазивной), когда от матрикса отходят тяжи эпидермальной выстилки, проникающие в перилабиринтные, перифациальные,

угловые, верхушечные клетки и другие важные образования, такие как фаллопиев канал и лабиринт.

Генез холестеатомы уха остается на сегодняшний день дискуссионным и окончательно не разрешенным.

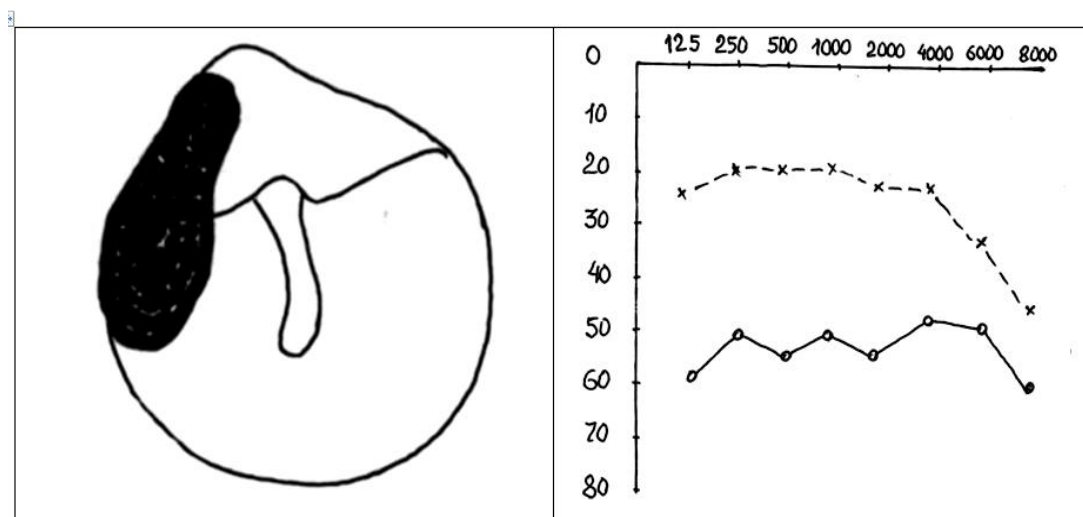


Рис. 4. Распространенная холестеатома при эптитимпаните. Цепь косточек разрушена, снижение слуха 60–70 дБ (III степень)

Оболочка холестеатомы (матрикс) может быть гладкостенной, легко отделяющейся от костных стенок или отростчатой (инвазивной), когда от матрикса отходят тяжи эпидермальной выстилки, проникающие в перилабиринтные, перифациальные, угловые, верхушечные клетки и другие важные образования, такие как фаллопиев канал и лабиринт.

Генез холестеатомы уха остается на сегодняшний день дискуссионным и окончательно не разрешенным.

Из множества точек зрения можно остановиться на таких. Наиболее старое представление о причинах холестеатомы – это вторичный миграционный процесс эпидермиса кожи верхней стенки слухового прохода. Если перфорация в шрапнельной части барабанной перепонки и воспалительный процесс в ухе приобретают хроническое течение, появляется возможность врастания плоского эпителия кожи по гранулирующей поверхности кости и образования слоев этого эпидермиса в виде конгломерата, заполняющего полость аттика. Однако, доказать это довольно трудно и невозможно привести конкретный пример, когда в начале наблюдалась только перфорация, а затем присоединилась холестеатома. Практически всегда мы наблюдаем вместе два признака: и перфорацию и холестеатому. В какой-то степени этому противоречат случаи травматического разрыва мембраны и случаи продольного перелома височной кости: названные дефекты зарубцовываются и проникновение эпидермиса в открытую полость аттика не наблюдается.

Трудно отвергнуть и метапластическую теорию, согласно которой цилиндрический эпителий слизистой оболочки аттика может превращаться в многослойный плоский эпителий, склонный к десквамации и кератинизации. Подобная ситуация может возникнуть в результате изменения условий существования эпителия после перенесенных

неоднократных воспалений среднего уха и сопровождающихся нарушением функции вентиляции. В пользу этой точки зрения свидетельствуют случаи появления холестеатомы у детей раннего возраста на фоне практически нормальных отоскопических данных с неповрежденным слухом и с последующим появлением точечной перфорации в передних участках эптитимпанума. Обнаруженная в этих случаях в ходе операции большая холестеатома никак не может быть объяснена недавно появившейся перфорацией.

Отдельные авторы причину холестеатомы связывают с инвазией плоского эпителия кожи через щелевидную перфорацию в момент острого воспаления среднего уха. Ущемленный участок плоского эпителия после выздоровления может быть причиной быстрого его разрастания в полости аттика и образования холестеатомы.

Довольно интересную точку зрения высказывает J. Saade (1987, 1993). Он рассматривает холестеатому аттика, как эпидермоидную кисту врожденного характера, которая в процессе своего роста разрушает косточковую систему и образует свищевой ход (перфорацию) в наружный слуховой проход. Эта точка зрения вполне реальна, поскольку ее признаки проявляются в 5–7 летнем возрасте и, в дальнейшем, через 10 лет, если не принять хирургических приемов лечения, от системы среднего уха практически ничего не остается. Кроме того, присоединяется глубокая тугоухость. Также могут возникать отогенные воспалительные изменения. Поэтому, врач, заподозрив холестеатому у ребенка, не должен заниматься диспансерным многолетним наблюдением, а должен убедить родителей в целесообразности хирургического лечения, в соответствующих центрах.

Во многом понятен и ретракционный генез образования холестеатомы в результате дисфункции слуховой трубы. Быстрое всасывание

воздуха в полости среднего уха приводит к «отрицательному» давлению и к втяжению барабанной перепонки особенно ее податливых участков без фиброзного слоя в эпитимпануме, к нарушению ее трофики и к дефекту в глубоких отделах сформировавшегося ретракционного кармана. Атрофия слизистого покрова, хронический воспалительный процесс способствуют распространению эпидермиса в полости аттика, антру-

ма и образованию холестеатомы с нагноением.

Вместе с тем, когда при осмотрах и манипуляциях ретракционный карман удается контролировать, не наступает разрыв истонченной оболочки, холестеатома может и не образовываться. Иногда в месте ретракционного кармана могут появляться скопления типа эпидермоида, которые легко удаляются и неплохо saniруются (рис. 5).

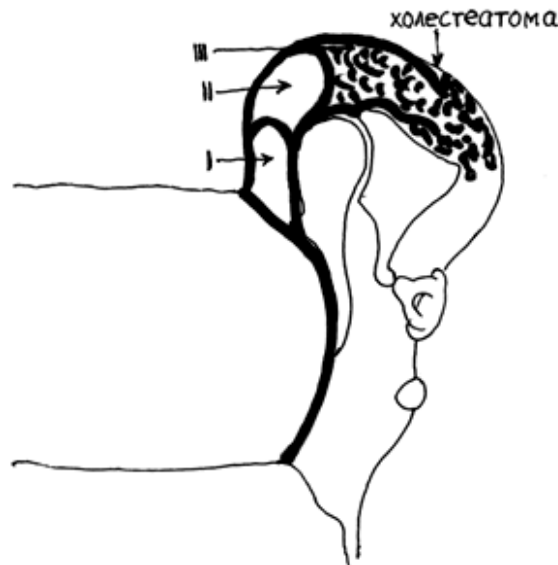


Рис. 5. Степени ретракции барабанной перепонки

С началом развития закрытой функционально-реконструктивной хирургии уха появилось понятие о послеоперационной холестеатоме, которое включает в себя:

- резидуальную холестеатому из остатков удаленного матрикса;
- рецидивную холестеатому, появление которой обусловлено качеством санации и элиминации эпидермиса;
- ретракционную холестеатому, появившуюся в результате недостаточной вентиляции ретро-тимпанального пространства при закрытых вариантах операции.

Все эти виды холестеатом имеют черты ятрогенных, так как возникают после хирургического лечения хронического отита, не рассчитанного на появление подобных осложнений.

Хронический гнойный как мезотимпанит, так и эпитимпанит может сопровождаться разобщением ретро-тимпанального пространства, «отшнуровыванием» антрума или блоком адитуса. Клинические проявления при этом составляют следующую особенность хронического отита. Блокада тимпано-антрального сообщения наблюдается примерно у 60% больных хроническим отитом. Примечательно, что и у больных рубцово-спаечным отитом, с законченным

процессом после многолетнего хронического воспаления, при, казалось бы, практическом выздоровлении в 55% случаев тоже имеется блокада адитуса и в ретро-тимпанальных полостях может наблюдаться псевдокистозный процесс.

Нарушение тимпаноантрального сообщения (адитуса) проявляется с морфологических позиций по-разному. Это может быть плотный мешок холестеатомы, закупоривающий адитус, как пробка и дальше не распространяющийся. Холестеатома антрума не так часто встречающееся явление при эпитимпанитах, как правило, холестеатома заполняет аттик, может спускаться в барабанную полость и ограничивается адитусом. Адитус может быть перекрыт остеофитами, гиалиноподобными напластованиями (тимпано-склероз), фиброзными полипами.

Однако, чаще всего наблюдается рубцовое заращение или образование соединительно-тканной мембраны. В антруме и окружающих клеточных образованиях, которые сообщались с барабанной полостью и внешней средой только через адитус, воздух достаточно быстро всасывается, появляется «отрицательное» давление и развивается патоморфологическая картина, напоминающая экссудативный отит. В отличие от последнего экссудат в основном не железисто-

го происхождения, а образуется за счет межклеточного пропотевания. Гемосидерин из распавшихся эритроцитов окрашивает его в соломенно-желтый или коричневый цвет. Со временем в экссудате образуется много холестерина, который может выглядеть в виде блесток или чешуек, хорошо видимых под микроскопом. В результате нарушенной микроциркуляции крови, обменных процессов и токсического влияния хронического очага воспаления в барабанной полости в сосцевидном отростке происходит разрушение окружающей костной ткани с неперенным образованием вялых, коричневого цвета, слабо кровоточащих грануляций. Жидкость приобретает токсический характер, что сказывается на функциональном состоянии структур лабиринта путем индуцированного воздействия. Комплекс морфологических изменений в сосцевидном отростке, таких как грануляции темного цвета, экссудат, холестериновые включения и деструкция кости составляют понятие «холестериновой гранулемы» сосцевидного отростка, сопровождающей в нередких случаях хронический отит.

Разобщение тимпаноантральных полостей или блок адитуса имеет своеобразные клинические симптомы, которые следует выявлять при внимательном опросе больного и отоскопии. Как правило, больные жалуются на нерезкую головную боль в соответствующей стороне в виде тяжести, по выражению больных «как камень кто прицепил». Эта головная боль усиливается или появляется при изменениях атмосферного давления. Она может исчезнуть после кратковременного появления в ухе желтого цвета жидкости. Аналогичная ситуация и с шумом в больном ухе. Зачастую больные плохо переносят укачивание, езду на транспорте из-за повышенной чувствительности к вестибулярным перегрузкам.

На фоне ремиссии или вялотекущего воспалительного процесса больные нередко наблюдают появление в ухе водянистых выделений соломенно-желтого цвета. Такие выделения кратковременны, однако они приносят субъективное облегчение.

При отоскопии признаков блока адитуса мало, разве что может настораживать постоянный вялотекущий мукоперитит и подушкообразное утолщение слизистой оболочки на медиальной стенке барабанной полости, инфильтрация кожи задней-верхней стенки слухового прохода у барабанного кольца, а также наличие сухих, желтого цвета корочек на коже слухового прохода и остатках барабанной перепонки. Хорошим подспорьем для диагностики может быть боковая рентгенограмма по Шуллеру и/или компьютерная томограмма, где на фоне изображения сосцевидного отростка, при наличии «холестериновой гранулемы», определяются полости с интенсивностью затемнения, соответ-

ствующим мягкотканым образованиям. Определение наличия блока адитуса крайне важно для уточнения тактики лечения. Разумеется, что консервативные меры воздействия на изолированный процесс в ретроимпанальном пространстве не будут иметь успеха.

К следующим клиническим особенностям хронического отита следует отнести тимпаносклероз. Впервые этот термин выдвинул в 1873 году Трельч, затем вновь, в тридцатые годы прошлого столетия, ввел в практику отохирург Цольнер. Тимпаносклероз всегда является вторичным и проявляется на фоне имевшего место или существующего воспалительного процесса.

Трактовать тимпаносклероз как самостоятельное заболевание не логично. В клиническом понимании это сборное понятие, включающее любую поствоспалительную фиксацию слуховых косточек, не связанную с отосклерозом и врожденной патологией. Гистологически эта фиксация может быть обусловлена разрастанием волокнистой соединительной ткани, гиалиновой дегенерацией с отложением кристаллов кальция, фосфатов и оссификацией. Основным морфологическим проявлением тимпаносклероза все же является утолщение подслизистого слоя и слияние коллагеновых волокон в гомогенную гиалиноподобную массу, которая иногда называется «тимпаносклеротическими бляшками».

Тимпаносклероз имеет излюбленные места отложений. Прежде всего, он появляется в наиболее важном в функциональном отношении месте барабанной полости. Это окно преддверия и область тимпанального отрезка фаллопиевого канала. Тимпаносклероз откладывается толстым слоем гиалиноподобных масс, как бы изолируя вышеуказанные важные и опасные участки от внешнего окружения и воздействия. Отложения порой настолько обширны, что перестают дифференцироваться анатомические элементы стремени, которое вместе с его основанием полностью заблокировано. Тимпаносклероз распространяется на медиальную стенку в виде островков или сплошным покровом, а также наблюдается в области адитуса, резко суживая его просвет. Довольно часто можно наблюдать участки тимпаносклероза в области барабанной перепонки или ее остатков. Участки тимпаносклероза в полостях среднего уха обычно покрыты истонченной слизистой оболочкой.

Отоскопически наличие тимпаносклероза можно распознать по наличию белых пятен на медиальной стенке барабанной полости, видимых через перфорацию. Отрицательный опыт с промасленным комочком ваты настораживает в отношении подвижности стремени или его основания. Но если перфорация небольшая, а кондуктивная тугоухость выраженная, мы можем только предположить наличие тимпаносклероза или разрыв цепи

косточек. При этом тугоухость, как правило, кондуктивная, в объеме выключенного трансформационного аппарата (II степень), явно имеющая черты эластического характера.

Аудиологические признаки тимпаносклероза во многом сходны с отосклерозом. Патогенез данного состояния не ясен. В основном, тимпаносклероз встречается у лиц много лет болеющих мезотимпанитом, преимущественно мукозидной формы. По-видимому, это является одним из проявлений как естественного, так и терапевтического индуцированного патоморфоза, поскольку при данной форме отита используется наибольший арсенал антисептиков, антибиотиков, стероидов и прочих активных препаратов.

Тимпаносклероз, как правило, проявляется уже тогда, когда обострения воспалительного процесса становятся реже или наступает стойкая ремиссия. Признаки тимпаносклероза при холестеатомных отитах достаточно редкое явление (менее 10%). Поскольку тимпаносклероз встречается преимущественно при патологии слизистого покрова полостей среднего уха. Его генез, видимо, следует увязывать с особенностями биохимических и иммунологических процессов, происходящих на данном этапе хронического воспаления в среднем ухе. Предварительная диагностика этих особенностей при хроническом отите крайне важна для отохирурга, поскольку она является одним из отягощающих обстоятельств в отношении слуха при функционально-реконструктивных операциях (рис. 6).

Одним из клинических особенностей хронического отита, граничащим с жизнеоопасным осложнением, является фистула лабиринта. Как

правило, она встречается в области ампулы горизонтального полукружного канала (до 85% из всех наблюдений), в остальных случаях имеют место более обширные разрушения, включающие ампулу фронтального канала и стенку канала лицевого нерва.

Наряду с фистулой лабиринта есть понятие «очаговый лабиринтит». В основе каждого из них имеется ограниченный дефект кости лабиринта, именно выступающей его части – ампулы полукружного канала. Он может быть различным по площади и по глубине. Обычно считают, что если хронический отит не сопровождается спонтанными проявлениями вестибулярной дисфункции (головокружение, нарушение статики, вегетативные проявления), а подобные признаки появляются только при осуществлении туалета уха, зондировании полостей, промывании аттика или проведении экспериментальной (прессорной) пробы, такая клиническая особенность отита рассматривается как осложненная фистулой. Если же в анамнезе заболевания появляются признаки вестибулярного расстройства, не связанные с посторонним влиянием или воздействием, возникают спонтанно, такой хронический отит следует рассматривать как осложненный очаговым лабиринтитом, состоянием более серьезным и опасным в отношении перехода в диффузные формы лабиринтита. Конечно, такое разделение довольно условно, так как глубокая фистула, доходящая до эндоста канала и далее, с обнажением перепончатого слоя, иногда является хирургической находкой, клинически себя не проявляющей. Такое «поведение» фистулы объясняется или малыми ее размерами или достаточно плотным прикрытием ее матриксом холестеатомы.

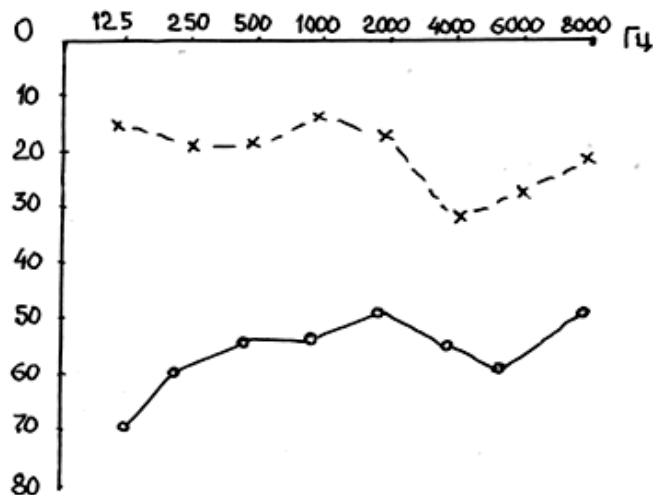


Рис. 6. Типичная тональная пороговая аудиограмма при хроническом среднем отите с тимпаносклерозом

Как правило, гнойно-воспалительный процесс в среднем ухе вызывает разрушение кости, остейт с участием ферментов, продуцируемых бактериями. Однако, самая плотная кость в организме человека подвергается лизису и разру-

шению только при наличии холестеатомы. Полагают, что наряду с механическим давлением на костные стенки основное значение имеет ферментная теория разрушения кости. Под матриксом холестеатомы локализуются остеокласты и

гистиоциты, способные выделять кислую фосфотазу, коллагеназу и другие протеолитические ферменты, вызывающие разрушение коллагена – основного белка костной ткани.

Таким образом, при каждом случае хронического гнойного отита с холестеатомой следует подозревать наличие фистулы лабиринта, особенно если длительность заболевания превышает 10–15 лет. Фистулу следует выявлять при клиническом обследовании и обязательно целенаправленно проверять в ходе санирующей операции.

Для диагностики очень важны сведения больного о появлении головокружения при проведении различных санирующих манипуляций в ухе. Прямым указанием на наличие фистулы является положительная прессорная проба, выполняемая при помощи воронки Зигле, резинового баллона или надавливания пальцем на козелок, перекрывая слуховой проход. В этот момент может появиться головокружение, легкое отклонение туловища и горизонтальный нис-

тагм в сторону больного уха. После прекращения опыта все явления быстро проходят. При наличии фистулы лабиринта тугоухость почти всегда комбинированного характера из-за наличия скалярного или кохлеарного компонентов в виде постоянного токсического воздействия на систему внутреннего уха. На обычной боковой рентгенограмме уха по Шуллеру, фистула лабиринта не просматривается, но косвенно ее можно заподозрить, если имеется, на фоне уплотнения сосцевидного отростка, очаг разрежения кости в области антрума с контурами полукружных каналов. На компьютерных томограммах фистулу лабиринта можно заметить при условии попадания ее в плоскость томографического среза лабиринта.

К особенностям хронического отита можно отнести и дефект стенки горизонтальной части канала лицевого нерва без явного нарушения функции мышц лица. Эта особенность определяется только в ходе санирующей операции или рентген-томографического исследования (рис. 7).

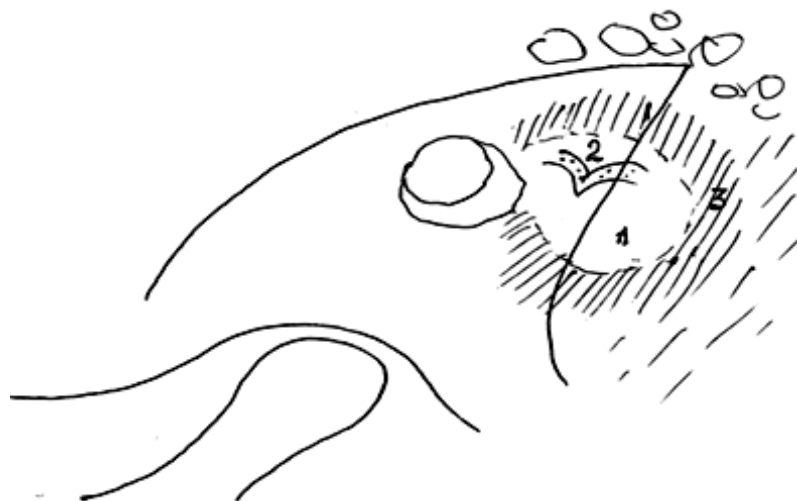

Рис. 7. Схема боковой рентгенограммы по Шуллеру у больного с холестеатомным отитом
1 – очаг разрежения кости «большой антрум»;
2 – обнажение полукружных каналов;
3 – уплотнение вокруг антрума)

На фоне естественной декомпрессии и длительного токсического воздействия происходит как бы приспособление ткани лицевого нерва к условиям существования. Об этом свидетельствует и тот факт, что лицевой нерв «позволяет» осуществлять без проявлений дисфункции, такие санирующие микроманипуляции, как удаление кариозной кости стенки канала и/или снятие оболочки холестеатомы.

Если есть подозрение на наличие деструкции стенки канала, оставлять больного без санирующего хирургического вмешательства на среднем ухе довольно опасно. Из вспомогательных методов дооперационного обследования кроме рентгенографии можно рассчитывать на определение параметров

электропроводимости нерва и электровозбудимости мышц лица. В ряде случаев показателен тест Ширмера, при котором определяется изменение секторной деятельности слезной железы на стороне больного уха.

Перечисленные клинические особенности хронического гнойного отита представляют собой группу заболеваний, требующих неотложного, а порой и срочного хирургического вмешательства в объеме общеполостной санирующей операции среднего уха. Промедление в этих случаях чревато развитием отогенных воспалительных осложнений, которые опасны не только длительной потерей трудоспособности, но порой и для жизни больного.

РЕКОМЕНДУЕМАЯ ДОПОЛНИТЕЛЬНАЯ ЛИТЕРАТУРА

1. Anikin IA, Bykov VP, Patyakina OK et al. Condition lining trepanation cavity after radical surgery on the middle ear according to histological research. *Vestnik otorinolaringologii*. 1998; № 1: 10–14 (in Russian).
2. Belousova AO. Cholesteatomas formation mechanism in chronic purulent otitis media. *Zhurnal vushnykh, nosovykh i horlovykh khvorob*. 2004; No: 141 (in Ukrainian).
3. Borisova KZ, Rozonova OV, Trishchenkov NN et al. Fibrosis forms of chronic otitis media based on materials of the ear microsurgery department of the regional audiological center. *Materialy XVI syezda otorinolaringologov RF*. Moscow, 2001; 46–49 (in Russian).
4. Bystroenin BA, Bystroenina LV. Providing a complete and resistant sanitizing effect is the main requirement for operations performed during epitimpanitis. . *Vestnik otorinolaringologii*. 1999; № 3: 31–32 (in Russian).
5. Garov EV, Shremet AU, Antonyan RG. Analysis of some causes of recurrent chronic suppurative otitis media in the postoperative period. *Vestnik otolaringologii*. 2006; № 3: 8–10 (in Russian).
6. Japaridze ShV, Vacharadze DV, Lomidze LS. About surgical treatment of chronic suppurative otitis media. *Vestnik otorinolaringologii*. 2005; № 3: 46–47 (in Russian).
7. Enin IP. Rehabilitation of patients with chronic suppurative otitis media. *Vestnik otorinolaringologii*. 1999; № 2: 5–7 (in Russian).
8. The role of retraction pockets in cholesteatomadevelopment : an ultrastructural study/ Akyildiz N, Akbay C, Ozgirgin O et al. *Ear Nose Throat*. 1993; 72 (3): 210–212.
9. Banerjee A, Jones I, Powe D. Localization of matrix metalloproteinase 1 in cholesteatoma and deep matrix skin. *Otology and Neurology*. 2001; 21 (6): 579–581.
10. Garyuk GI, Pochueva TV, Babanin SV, Moshtchenko VL. Computer tomography in the diagnosis of inflammatory diseases of the middle ear and otogenic intracranial complications (manual for otorhinolaryngologists). Kharkiv, Prapor, 2004, 96 p. (in Ukrainian).
11. Levin LT, Temkin YaS. *Surgical ear diseases*. Moscow, Med. Lit., 2002, 432 p.
12. Bereznyuk VV. Surgical rehabilitation of patients with unilateral and bilateral chronic otitis media (MD). 1995. Kiev. Ukraine (in Russian).
13. Bolkvadze TD. Clinical and morphological features of bilateral chronic purulent epitimpanitis and treatment tactics for them (PhD). 1998. Kiev. Ukraine (in Russian).
14. Borisenko ON. Clinical and experimental substantiation of methods of surgical treatment of patients with chronic purulent otitis media (MD). 2001. Kiev. Ukraine (in Ukrainian).
15. Garov EV. Comparative evaluation of the effectiveness of surgical treatment of fistula labyrinth with cholesteatoma (PhD). 1996. Moscow. Russian Federation (in Russian).
16. Gusakov AD. Audiological characteristics of auditory function in patients with acute otitis media over time (PhD). 1971. Leningrad. USSR (in Russian).
17. Zavadsky NV. Impact of temporal bone pneumonia disorder on the development and course of various forms of inflammatory diseases of the middle ear (MD). 2004. Kiev. Ukraine (in Russian).
18. Kokorkin DN. Prediction of an option for a functional-reconstructive surgery in patients with chronic otitis media (PhD). 1998. Kiev. Ukraine (in Ukrainian).
19. Morgacheva AK. Efficiency of closed variants of tympanoplasty with obliteration of the anthromastoid cavity in patients with chronic otitis media (PhD). 2000. Kiev. Ukraine (in Ukrainian).
20. Rozkladka AI. Over-threshold audiometry in the diagnosis of disorders of the human auditory system (MD). 2002. Kiev. Ukraine (in Ukrainian).

Стаття надійшла до редакції 04.02.2019