

**Б. С. Запорожченко, Хасан Яхиа, И. Е. Бородаев, В. Н. Качанов, А. А. Васильев**  
Одесский национальный медицинский университет  
Одесса, Украина

**B. S. Zaporozhchenko, Khasan Yakhia, I. E. Borodaev, V. N. Kachanov, A. A. Vasiliev**  
Odessa National Medical University  
Odessa, Ukraine

## ТАКТИЧЕСКИЕ ПОДХОДЫ К ХИРУРГИЧЕСКОМУ ЛЕЧЕНИЮ БОЛЬНЫХ ОСЛОЖНЕННЫМИ ФОРМАМИ ОСТРОГО АППЕНДИЦИТА И АБДОМИНАЛЬНОГО СЕПСИСА С ВЫСОКИМ РИСКОМ СЕРДЕЧНО-ЛЕГОЧНОЙ НЕДОСТАТОЧНОСТИ

**Tactical approaches to the surgical treatment of patients  
with complicated forms of acute appendicitis and abdominal sepsis  
with a high risk of cardiopulmonary insufficiency**

### Резюме

**Цель исследования.** Оценить возможности и эффективность лапароскопического метода лечения пациентов с осложненными формами острого аппендицита и высоким риском сердечно-легочной недостаточности. Определить показания к применению различных методик лапароскопической аппендэктомии.

**Материалы и методы.** Проведено хирургическое лечение 67 больных острым аппендицитом и высоким риском сердечно-легочной недостаточности. Из них 10 больных (14,9%) был диагностирован сепсис. Больные были разделены на две группы:

– группа I – 29 (43,3%) больных осложненным острым аппендицитом (ОА) и с высоким риском сердечно-легочной недостаточности, которым была выполнена открытая аппендэктомия. Открытую аппендэктомию выполняли по стандартной методике из разреза по Волковичу-Дьяконову (Мак-Бурнею) у 19 (65,5%) больных, у 10 (34,5%) срединная лапаротомия.

– группа II – 38 (56,7%) больных осложненным ОА, которым была выполнена лапароскопическая аппендэктомия, и дренирование брюшной полости. Классическая лапароскопическая операция с наложением пневмоперитонеума была выполнена у 20 (29,8%) больных и с применением метода лапаролифтинга у 18 (26,9%) больных.

**Результаты.** 38 (56,7%) больных

### Abstract

**Purpose of the study.** To determine the feasibility and effectiveness of the laparoscopic method of treatment of patients with complicated forms of acute appendicitis, in patients with high risk of cardiopulmonary failure and to determine the indications for the use of various methods of laparoscopic appendectomy.

**Materials and methods.** The result of treatment of 67 patients with acute appendage with high risky cardiopulmonary insufficiency. Of these, 10 patients (14,9%) were diagnosed with sepsis. The patients were divided into two groups:

Group I: 29 (43,3%) patients with complicated acute appendicitis, with a high risk of cardiopulmonary insufficiency, who underwent open appendectomy. Open appendectomy was performed according to the standard procedure from the Volkovich-Dyakonov (Mac-Burney) incision in 19 (65,5%) patients, in 10 (34,5%) median laparotomy.

Group II: 38 (56,7%) patients with complicated acute appendicitis who underwent laparoscopic appendectomy, and drainage of the abdominal cavity. Classical laparoscopic surgery with the imposition of pneumoperitoneum was performed in 20 (29,8%) patients and using the laparolifting method in 18 (26,9%) patients

**Results.** 38 (56,7%) patients were operated on using laparoscopic techniques. During laparoscopic

оперированы с применением лапароскопических технологий. При лапароскопических вмешательствах выполняли интраоперационную ревизию и аппендэктомию. Данная методика является абсолютно безопасной, надежной и доступной в выполнении большинством хирургов.

**Выводы.** Лапароскопическая аппендэктомия при осложненных формах острого аппендицита может быть выполнена практически у всех больных острым аппендицитом с высоким риском сердечно-легочной недостаточности.

**Ключевые слова:** острый аппендицит, осложненный аппендицит, аппендэктомия, сердечно-легочная недостаточность, лапароскопия, сепсис.

interventions, intraoperative revision and appendectomy were performed. This technique is absolutely safe, reliable and affordable in the performance of most surgeons.

**Conclusions.** Laparoscopic appendectomy with complicated forms of acute appendicitis can be performed in almost all patients with acute appendicitis with a high risk of cardiopulmonary insufficiency.

**Keywords:** acute appendicitis, complicated appendicitis, appendectomy, cardiopulmonary insufficiency, laparoscopy, sepsis.

## ВВЕДЕНИЕ

Огромным опытом хирургов всего мира твердо установлено, что при остром аппендиците (ОА) ранняя операция является единственным рациональным методом лечения. Однако, в последние годы отмечается увеличение количества случаев поздней обращаемости при ОА (3–5 сутки от начала заболевания), что приводит к развитию грозных осложнений данной патологии [1]. При этом возникает проблема выбора метода оперативного лечения, особенно у больных с высоким риском сердечно-легочной недостаточности. Лапароскопическая аппендэктомия (ЛА) является альтернативой открытой аппендэктомии [2]. Данное оперативное вмешательство широко выполняется в неотложной хирургии при неосложненном течении острого аппендицита. Однако, и количество лапароскопических операций при осложненных формах ОА стало увеличиваться, что обуславливает интерес к данной теме [3]. Накопленный опыт лапароскопической аппендэктомии при перитоните и других осложнениях острого аппендицита подтверждает значительные преимущества эндовидеохирургического метода над стандартной, открытой аппендэктомией [3–5]. Вместе с тем,

остаётся нерешенной проблемой эффективность и возможность применения ЛА при осложненных формах ОА у больных с высоким риском сердечно-легочной патологии [2, 4–6].

## ЦЕЛЬ ИССЛЕДОВАНИЯ

Оценить возможности и эффективность эндовидеохирургического метода лечения больных с осложненными формами острого аппендицита с высоким риском сердечно-легочной недостаточности и определить показания к применению различных методик лапароскопической аппендэктомии.

## МАТЕРИАЛЫ И МЕТОДЫ

В хирургической клинике кафедры хирургии № 2 ОНМедУ, за последние 3 года прошли лечение по поводу осложненного острого деструктивного аппендицита с сопутствующей сердечно-легочной патологией 67 больных. Из них мужчин – 42 (52,6%), женщин – 25 (37,4%). Возраст больных колебался от 50 до 80 лет. У всех больных выявлен ряд разной степени выраженности сопутствующей патологии сердечно-легочной системы (табл. 1).

Таблица 1

Больные с тяжелой сопутствующей патологией

Нозология	Количество больных
Постинфектный кардиосклероз с сердечно-сосудистой недостаточностью	19
Гипертензивное сердце с ГБ 2–3 стадии, ССН 1–2 стадии	36
Бронхиальная астма с выраженной дыхательной недостаточностью, ХОЗЛ	9
Бронхоэктотическая болезнь	3
Всего	67

Всем больным проведен ряд общеклинических и лабораторных обследований (УЗИ, КТ, ОАК, ОАМ, глюкоза крови). Диагноз острого аппендицита был поставлен на основании клинических признаков до операции у 63 больных, у 5 больных диаг-

ноз определен интраоперационно. Всем больным до операции выполнено УЗИ брюшной полости с целью подтверждения диагноза и дооперационного выявления жидкостных скоплений в брюшной полости. Результаты УЗИ представлены в таблице 2.

Результаты УЗИ у больных с острым аппендицитом до операции

УЗИ признаки	Количество больных
Утолщение стенки отростка больше 3 мм	40
Увеличение диаметра отростка больше 7 мм	60
Симптом «мишени»	21
Наличие жидкости в правой подвздошной области и полости малого таза	53
Острые жидкостные скопления в других областях брюшной полости	7

Все больные с ОА были разделены на две группы. Первую группу составили 29 (43,3%) больных с осложненным ОА, с высоким риском сердечно-легочной недостаточности, которым была выполнена открытая аппендэктомия. Открытую аппендэктомию выполняли по стандартной методике из разреза по Волковичу-Дьяконову (Мак-Бурнею) у 19 (65,5%) больных, у 10 (34,5%) срединная лапаротомия. Вторую группу составили 38 (56,7%) больных осложненным ОА, которым была выполнена лапароскопическая аппендэктомия и дренирование брюшной полости. Классическая лапароскопическая операция с наложением пневмоперитонеума была выполнена у 20 (29,8%) больных и с применением метода лапаролифтинга у 18 (26,9%) больных.

Из 67 больных с осложненным ОА у 10 (14,9%) был диагностирован сепсис различной степени тяжести. Клиническими критериями сепсиса, проявлениями синдрома системной воспалительной реакции (SIRS – systemic inflammatory response syndrome), были выявлены не менее 3-х из следующих признаков:

- температура тела больше 38°C или меньше 36°C;
- тахикардия (более 90 ударов в минуту);
- частота дыхания более 20 в минуту или артериальная гипокания менее 32 мм рт. ст.;
- лейкоцитоз более 12 · г/л или лейкопения

менее 4 · г/л;

– наличие острых жидкостных скоплений в брюшной полости при УЗИ.

Больные обеих групп были обследованы в срочном порядке и, после предоперационной подготовки, оперированы. В предоперационном периоде у всех проводилась антибиотикопрофилактика антибактериальными препаратами широкого спектра действия в суточной дозировке.

Характер и объем оперативного вмешательства в первой группе представлен в таблице 3. Как видно из представленных в таблице данных, основными видами оперативных вмешательств была аппендэктомия из аппендикулярного разреза с дренированием брюшной полости одним или двумя дренажами в виду наличия перитонита или абсцесса. Срединная лапаротомия выполнялась по строгим показаниям, ввиду наличия тяжелой сопутствующей сердечно-легочной патологии, до операционной ультразвуковой или рентген компьютерной диагностики диффузного или разлитого перитонита, причем у 8-и больных объем оперативного вмешательства дополнен закрытой интубацией тонкой кишки в виду наличия явлений паралитической динамической кишечной непроходимости. Интраоперационно у всех производился забор выпота на бактериологическое исследование (табл. 3).

Таблиця 3

Открытые оперативные вмешательства у больных 1 группы

Операция	Количество больных
Разрез Волковича – Дьяконова (Мак-Бурнея), аппендэктомия, дренирование брюшной полости	12
Разрез Волковича – Дьяконова (Мак-Бурнея), аппендэктомия, санация и дренирование брюшной полости	6
Срединная лапаротомия, АЭ, санация и дренирование брюшной полости	8
Срединная лапаротомия, АЭ, закрытая интубация тонкого кишечника, санация и дренирование брюшной полости	3

Умер один больной при явлениях декомпенсации тяжелой сердечной недостаточности. Послеоперационная летальность составила 1,4%.

Характер и вид эндовидеохирургических операций выполненных во второй группе представлен в таблице 4. Основным видом опера-

ции были лапароскопическая аппендэктомия (ЛАЭ), санация и дренирование брюшной полости. У 5-ти больных интраоперационно был выявлен рыхлый аппендикулярный инфильтрат, который удалось разделить тупым и острым путем с последующим выполнением

основного этапа операции. У 2-х больных после выполнения ЛАЭ санации и дренирования, потребовалось наложение лапароскопической лапаростомы, целью которой явилось,

выполнение программированной лапароскопии для повторной санации гнойного очага и ревизии брюшной полости с целью выявления новых жидкостных скоплений и их дренирования.

Таблица 4

## Лапароскопические оперативные вмешательства у больных 2 группы

Операция	Количество больных с наложением пневмоперитонеума	Количество больных (методика лапаролифтинга)
ЛАЭ, дренирование брюшной полости	9	11
ЛАЭ, санация и дренирование брюшной полости	9	7
ЛАЭ, санация и дренирование брюшной полости, наложение лапароскопической лапаростомы	2	-

В этой группе летальных исходов не было.

ЛАЭ с применением лапаролифтинга выполняли при помощи разработанного в клинике устройства для лапаролифтинга по Запорожченко-Колодию (патент Украины на изобретение № 101921 от 13.05.2013 – устройство для выполнения лапаролифтинговых лапароскопических вмешательств). Противопоказания для выполнения лапароскопии с пневмоперитонеумом среди больных 2-й группы были стандартными (тяжелой степени сердечно-легочной патологии), что потребовало применить методику лапаролифтинга. Средняя продолжительность заболевания до начала операции среди

этих больных –  $1,6 \pm 0,1$  суток. У всех больных оперативное вмешательство осуществлялось через три порта, которые были введены в типичных точках, после наложения системы для лапаролифтинга:

- 1) пупочной области;
- 2) в надлобковой области до середины линии на середине расстояния между пупком и лонем;
- 3) в правой подвздошной области в месте проекции купола слепой кишки.

У всех больных была дренирована брюшная полость. Средняя продолжительность оперативного вмешательства не отличалась от таковой и составила –  $47,8 \pm 7,2$  минут (рис. 1).

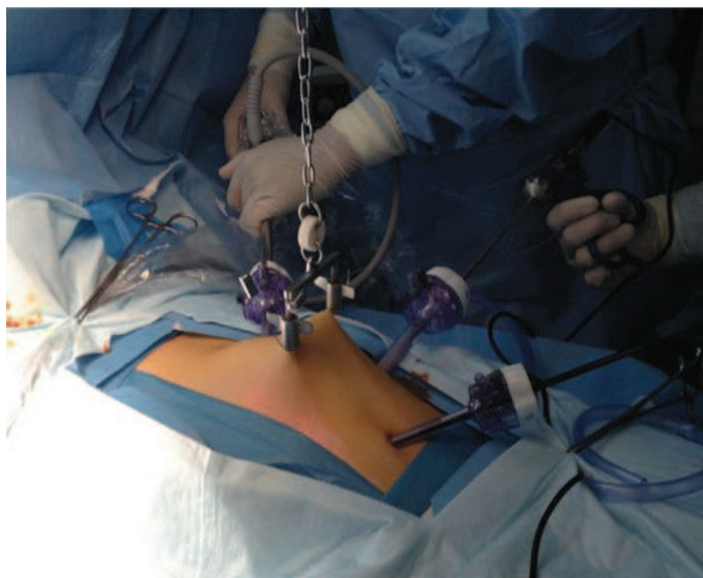


Рис. 1. Выполнение ЛАЭ при помощи системы лапаролифтинга

Количество послеоперационных осложнений у больных первой и второй групп представлены в таблице 5.

В послеоперационном периоде больным первые дни продолжалась эмпирическая антибактериаль-

ная терапия, антибиотиками широкого спектра действия, с последующим переходом (при необходимости, после получения результатов бактериологического исследования) на селективную антибиотикотерапию и коррекция патологичес-

ких синдромов со стороны сердечно-легочной и печеночно-почечной систем. Прибывание в стационаре в послеоперационном периоде после ЛАЭ при осложненных формах острого аппендицита составило  $6,9 \pm 2,35$  койко-дней.

В группе с открытой АЭ –  $15,6 \pm 5,1$  койко-дней. Пациенты после миниинвазивных вмешательств находились в стационаре в среднем на 8 дней меньше, чем больные, перенесшие аппендэктомия с открытой лапаротомией.

Таблица 5

Послеоперационные осложнения у больных 1 и 2 групп

Осложнения	2 группа	1 группа
Кровотечение	1 (1,4%)	0
Пневмония	0	2 (3%)
Мерцательная аритмия	2 (3,4%)	2 (3,4%)
Задержка мочи	2 (3%)	4 (5,9%)
Инфицирование п/о раны	0	3 (4,5%)
Всего	5 (7,8%)	11 (16,8%)

### ВЫВОДЫ

1. Лапароскопическая аппендэктомия может быть выполнена практически у всех больных острым аппендицитом при его осложнениях и у больных с высоким риском сердечно-легочной недостаточности, при условии адекватно выполненной ревизии, санации и дренировании очагов жидкостных скоплений.

2. Лапароскопическая аппендэктомия позволила резко снизить количество осложнений

со стороны органов брюшной полости (нагноение послеоперационной раны, абсцессов брюшной полости, ранней спаечной кишечной непроходимости, формирование возникновения послеоперационных вентральных грыж), а также снизить частоту декомпенсации сопутствующих сердечно-легочных заболеваний.

3. Выполнение лапаролифтинговой лапароскопической аппендэктомии, является оптимальным методом при ОА у пациентов с высоким риском сердечно-легочных заболеваний.

### ЛИТЕРАТУРА

1. Abdullaev EG, Babyshkin VV, Durymanov OV. Experience of using laparoscopic technologies in the treatment of destructive appendicitis. *Endoskopicheskaya khirurgiya*. 1999; 4: 54–55.

2. Speicher PJ, Ganapathi AM, Englum BR, Vaslef SN. Laparoscopy is safe among patients with congestive heart failure undergoing general surgery procedures. *Surgery*. 2014; 156 (2): 371–378. DOI: 10.1016/j.surg.2014.03.003.

3. Kochkin AD, Zubeev PS, Kozyrin AV, Levin VI. Laparoscopic surgery in appendicular abscess. *Endoskopicheskaya khirurgiya*. 2009; 3: 8–10.

4. Stoyko YM, Levchuk AL, Bogiev KV, Mamedov VF. All-Russian Congress of Endoscopic Surgeons, 12th: scientific works. Moskva: Meditsina, 2009, p. 85.

5. Pavlunin AV, Golyakov OV, Berezova LE. Laparoscopic appendectomy for complicated forms of acute appendicitis. *Meditsinskiy almanakh*. 2010; 2: 302–304.

6. Dronov AF, Kotlovsky VI, Poddubny IV. Laparoscopic appendectomy in children: experience of 2300 operations. *Khirurgiya*. 2000; 6: 30–36.

Стаття надійшла до редакції 22.03.2019