

DOI: [https://doi.org/10.34287/MMT.4\(55\).2022.10](https://doi.org/10.34287/MMT.4(55).2022.10)**В. Ф. Петров**Львівський національний медичний університет ім. Данила Галицького
Львів, Україна**V. F. Petrov**Danylo Halytsky Lviv National University
Lviv, Ukraine

ВІЗУАЛІЗАЦІЯ АНАТОМІЧНОГО РОЗМІЩЕННЯ ПРАВИХ І ЛІВИХ КАМЕР СЕРЦЯ У ВІРТУАЛЬНІЙ РЕАЛЬНОСТІ

Virtual reality visualization of the right and left heart chambers anatomical position

Реферат

Мета роботи. Створити віртуальну модель нормального серця і візуалізувати анатомічне розміщення правих та лівих камер.

Матеріали та методи. Матеріалом для роботи були результати КТ серця молодого здорового чоловіка. З цих даних створено трьохвимірну модель серця і досліджено анатомічне розміщення правих та лівих відділів.

Результати. Створено трьохвимірну модель нормально сформованого нормально розташованого серця. Проведено сегментацію, ротацію віртуальної моделі, віртуальний горизонтальний розтин на рівні середини міжшлуночкової перегородки, створена модель повернута у віртуальній реальності. Виявлено, що праві камери серця в анатомічно правильній позиції розташовані спереду, а ліві позаду.

Висновок. Віртуальна реконструкція серця відтворює цифрові дані, зняті з живої особи, тому віртуальна реальність показує функціонуючу будову серця та його камер. В анатомічній позиції серця праве передсердя і шлуночок розташовані вентрально, а ліве передсердя і шлуночок – дорзально. Виявлені розбіжності між термінами і справжнім розташуванням камер серця доцільно врахувати морфологам, кардіологам, хірургам.

Ключові слова: Віртуальна реальність, камери серця, топографія серця.

Abstract

Purpose of the study. To create a normal heart virtual model and visualize the anatomical position of the right and left chambers.

Materials and methods. The material for the investigation was cardiac CT scan results of a young healthy man. From these data, a three-dimensional heart model was created and anatomical position of the right and left chambers investigated.

Results. Three-dimensional model of a normally formed, normally located heart was created. Segmentation, rotation of the virtual model, virtual horizontal dissection at the level of the middle of the interventricular septum were carried out, the created model was rotated in virtual reality. It was found that in the anatomically correct position the right chambers of the heart are located in front, and the left chambers are located behind.

Conclusion. Virtual heart reconstruction reproduces digital data taken from a living person, so virtual reality shows the functioning structure of the heart and its chambers. In the anatomical position of the heart, the right atrium and ventricle are located ventrally, and the left atrium and ventricle are located dorsally. It is advisable for morphologists, cardiologists, and surgeons to take into account the identified discrepancies between the terms and the actual location of the heart chambers.

Keywords: Virtual reality, heart cameras, heart topography.

ВСТУП

Віртуальна реальність (VR) знаходить все більше застосування у різних областях медицини,

зокрема анатомії. VR представляє собою цифрове середовище, в яке поміщають трьохвимірні реконструкції органів і розглядають їх в стереоскопічному режимі.

Завдяки ВР анатоми у XXI столітті отримали новий засіб для проведення морфологічних досліджень, а саме віртуальний розтин [1, 2]. Віртуальні розтини тіла та органів виконують на їх трьохвимірних реконструкціях, отриманих з даних томографії. Незважаючи на те, що томографія опанована ще в кінці XX століття, віртуальні розтини почали проводити лише в останні десятиліття, з появою належних технічних можливостей для ВР, а саме КТ/МРТ високої роздільної здатності, та достатньо потужної комп'ютерної бази для маніпуляцій на трьохвимірних моделях [3].

Віртуальний розтин вклав в руки дослідників дві технічні можливості, які до останнього часу були недоступні. Це огляд будови органів в їхній функціонуючій, а не посмертній формі і повторні розтини одного і того ж органу в різних площинах.

Серце та судини суттєво змінюють форму в посмертному вигляді, на відміну від паренхіматозних органів, які міняються менш виражено. Можна розпізнати ряд причин, які обумовлюють такі зміни. По-перше, в функціонуючому стані серце заповнене кров'ю, а його препарат порожній, не містить крові та відмитий від згортків. По-друге, в природньому стані серце розміщене в порожнині перикарда і закріплене у ньому магістральними артеріями і венами. Це кріплення руйнується від стернотомії, перикардотомії і відсічення судин для виготовлення препарату серця. По-третє, розрізані стінки порожнистих органів втрачають каркасні властивості і від цього орган деформується. Таким чином, забране з грудної порожнини серце, попри інформативність про свою будову, може не надати повноцінну інформацію щодо анатомічного розміщення камер [1]. Навіть застосування спеціальних методів (розтин замороженого трупа за М. І. Пироговим, корозійний метод), які можуть «зафіксувати» і відтворити топографію серця

чи синтопію камер, матиме обмеження: розріз органу чи зліпка можна провести лише в одній площині, оскільки повторні розрізи в різних площинах призведуть до руйнування препарату та втрати наглядності. На противагу цьому, під час віртуального розтину, серце можна повторно розсікти в будь-яких площинах безкінечну кількість разів.

МЕТА РОБОТИ

Метою роботи є створення віртуальної моделі нормального серця і візуалізація анатомічного розміщення правих та лівих камер.

МАТЕРІАЛИ ТА МЕТОДИ

Матеріалом для роботи були результати КТ серця з контрастуванням здорового чоловіка, віком 30 р. (отримана письмова згода на участь у дослідженні). Обстеження виконано на апараті Toshiba Aquilion Prime 160. Дані збережено у формат DICOM і завантажено у програму Materialise Mimics, версія 21.0, безкоштовна trial активація (Materialise NV, Бельгія). У програмі створено трьохвимірну модель серця, проведено сегментацію і збережено у формат STL. Розтин моделі виконано і переглянуто програмою Meshmixer, версія 3.5 (Autodesk Inc., США). Зображення моделі ВР переглянуто гарнітурою HTC Vive (HTC Corporation, Тайвань) в програмі Vrifier (Teatime Research Ltd., Фінляндія).

РЕЗУЛЬТАТИ ТА ОБГОВОРЕННЯ

В результаті створена трьохвимірна модель здорового серця, яка сегментована на праві та ліві камери (рис. 1, 2, 3) і розсічена в горизонтальній площині (рис. 4 а, б).

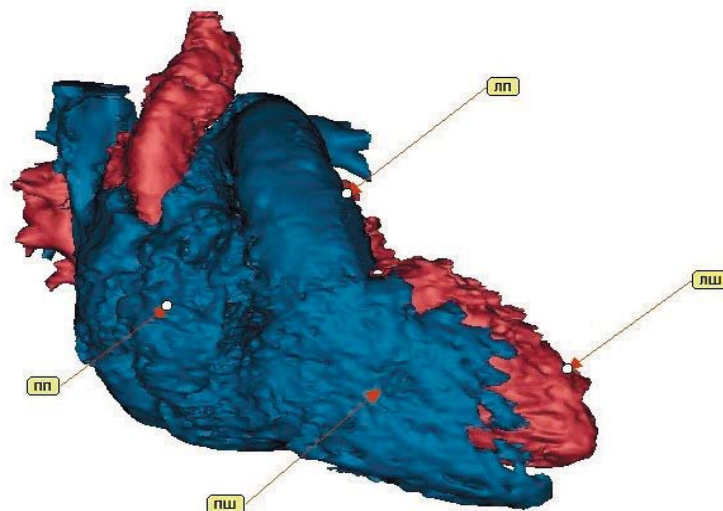


Рис. 1. Анатомічний вигляд серця

На рисунках 1, 2, 3 праві камери серця сині, ліві червоні. Анатомічне розташування серця подано на рисунку 1, на якому візуалізовано праве передсердя (ПП) та правий шлуночок (ПШ) у повному розмірі, тоді як ліве передсердя (ЛП) представлено невеликою ділянкою вухка, а лівий шлуночок (ЛШ) показаний верхівкою і частково верхнім контуром. Доцільно відмітити, що ПП і ПШ лежать на одному горизонтальному рівні. Для того, щоб побачити ліві камери більш повноцінно, віртуальний препарат серця необ-

хідно повернути навколо осі за годинниковою стрілкою.

На рисунку 2 показано поворот на 90° , з якого видно, що ЛШ знаходиться одразу позаду ПШ на одному рівні; в цій проекції візуалізовано ЛП по задньому і верхньому контурам. На рисунку 3 показано поворот серця на 180° , завдяки чому з'являються ЛП і ЛШ в повному обсязі.

Віртуальний розтин серця у горизонтальній площині на рівні середини міжшлуночкової перегородки (МШП) показано на рисунку 4.

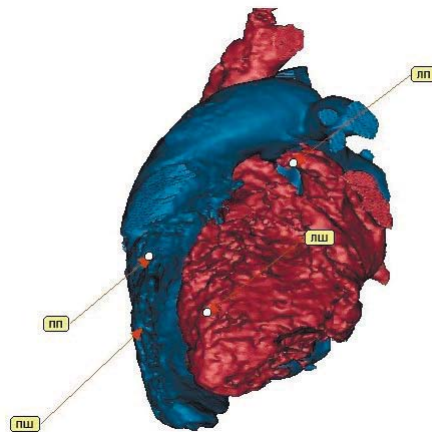


Рис. 2. Ротація серця за годинниковою стрілкою на 90°

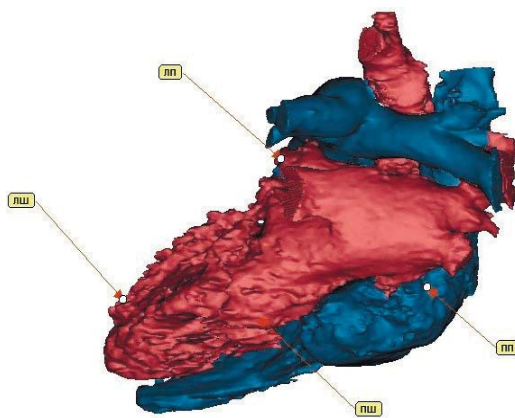
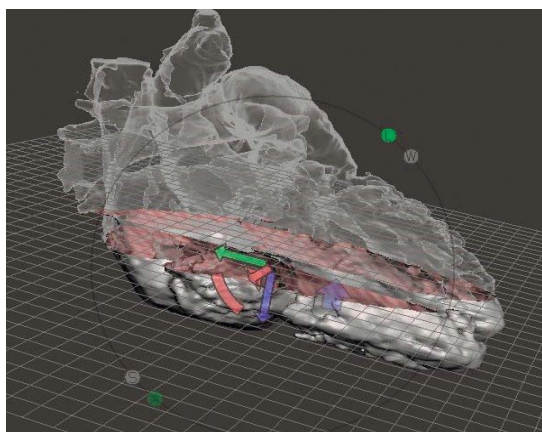
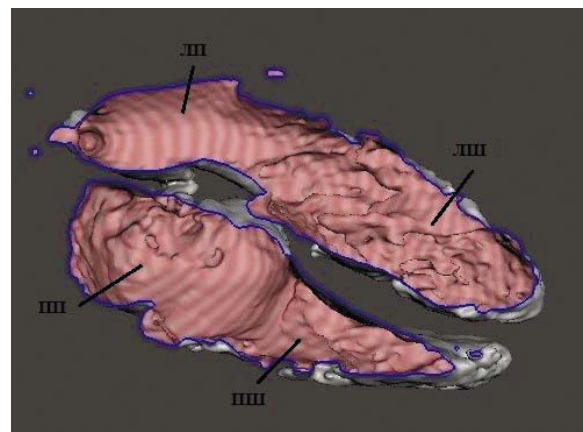


Рис. 3. Ротація серця за годинниковою стрілкою на 180°



а



б

Рис. 4. Віртуальний розтин серця на рівні середини МШП. а – схема розтину, б – вигляд зверху

Як видно на рисунку 4б, порожнина ПП розміщена спереду від порожнини ЛП, порожнина ПШ розташована спереду від порожнини ЛШ і відділена від неї МШП так, що задня стінка ПШ є передньою стінкою ЛШ.


Отже, огляд серця в анатомічній позиції, ротація серця навколо вертикальної осі і віртуальний розтин показали, що праві камери серця насправді розміщені не стільки справа, а більше спереду і є передніми камерами, а ліві камери серця розміщені не зліва, а позаду і є задніми камерами [1, 2]. Іншими словами, терміни правих та лівих камер не відповідають анатомічній позиції. Зазначимо, що поділ камер серця на «праві» та «ліві» історично обумовлений і зустрічається ще в давньогрецькому трактаті «Про серце» Гіппократа (V–IV ст. до н.е.):

Ці порожнини (шлуночки) досить відріз-

няються одна від іншої: та, що з правої сторони лежить обличчям вниз. Під «правою» я, звісно, маю на увазі справа від лівої сторони, оскільки все серце знаходиться зліва... Ця камера ... не протягається по всьому серцю, а залишає верхівку щільною, ніби (верхівка) виглядає назовні [5].

Термінологічний поділ серця на праву і ліву сторони продовжується в Галена (II ст. н.е.), Авіцені (X–XI ст.), Андреаса Везалія (XVI ст.), Вільяма Гарвея (XVI–XVII ст.) і залишається таким сьогодні [4].

У ВР проведено пошук відповідного повороту і кута зору для моделювання такого розташування серця, щоб ПП і ПШ опинились в правій, а ЛП і ЛШ – в лівій позиції (відео 1, Рис. 5). Відео 1 доступне в он-лайн додатку. На відео показано поворот і огляд моделі серця у ВР, указка почергово наведена на ПП, ПШ, ЛШ і ЛП.



а



б

Рис. 5. Поворот моделі серця а – початкова позиція, б – кінцева позиція

Як видно на Відео 1 і рисунку 5б, ПП і ПШ візуалізуються справа, а ЛП і ЛШ зліва після повороту серця верхівкою до спостерігача і огляду препарату зверху. Зауважимо, що в такій позиції (рис. 5б), на відміну від анатомічно правильного розміщення (рис. 1, 5а), спостерігач краще бачить ПШ, ЛШ і ЛП. Огляд ПП залишається утрудненим через легеневий стовбур. Таким чином, терміни «правий» і «лівий» відповідають не анатомічній позиції камер, а вигляду серця, видаленого з грудної клітки і встановленого на горизонтальну поверхню в зручну для загального огляду позицію, що, імовірно, і є причиною появи та історичного закріплення цих термінів.

ВИСНОВКИ

1. Віртуальна реконструкція серця відтворює цифрові дані, зняті з живої особи, тому віртуальна реальність показує функціонуючу будову серця та його камер.

2. В анатомічній позиції серця праве передсердя і шлуночок розташовані вентрально, а ліве передсердя і шлуночок – дорзально.

3. Розбіжність між термінами «праві/ліві» камери серця і їх справжнім розташуванням потрібно врахувати в навчальному процесі курсу анатомії, під час оцінки результатів візуалізаційних обстежень у кардіології і досліджень морфології аномалій серця.

REFERENCES

1. Tretter JT, Gupta SK, Izawa Y, Nishii T, Mori S. Virtual Dissection: Emerging as the Gold Standard of Analyzing Living Heart Anatomy. J Cardiovasc Dev Dis [Internet]. 2020 Sep 1 [cited 2022 Dec 1]; 7 (3). Available from: <https://pubmed.ncbi.nlm.nih.gov/32806725/>.

2. Mori S, Tretter JT, Spicer DE, Bolender DL, Anderson RH. What is the real cardiac anatomy? Clin Anat [Internet]. 2019 Apr 1 [cited 2022 Dec 1]; 32 (3): 288–309. Available from: <https://pubmed.ncbi.nlm.nih.gov/30675928/>.

3. Bisht B, Hope A, Paul MK. From papyrus leaves to bioprinting and virtual reality: history and innovation in anatomy. *Anat Cell Biol* [Internet]. 2019 [cited 2022 Dec 9]; 52 (3): 226. Available from: /pmc/articles/PMC6773896/.

4. Bestetti RB, Restini CBA, Couto LB. Development of Anatomophysiologic Knowledge

Regarding the Cardiovascular System: From Egyptians to Harvey. *Arq Bras Cardiol* [Internet]. 2014 [cited 2022 Dec 9]; 103 (6): 538. Available from: /pmc/articles/PMC4290745/.

5. Cheng TO. Hippocrates and cardiology. *Am Heart J*. 2001 Feb 1; 141 (2): 173–83.

Стаття надійшла до редакції 10.11.2022