



ДЕРЖАВНИЙ ЗАКЛАД
ЗАПОРІЗЬКА МЕДИЧНА АКАДЕМІЯ
ПІСЛЯДИПЛОМНОЇ ОСВІТИ
МОЗ УКРАЇНИ

СУЧАСНІ

МЕДИЧНІ
ТЕХНОЛОГІЇ

український науково-практичний журнал

ОРИГІНАЛЬНІ ДОСЛІДЖЕННЯ

Експериментально-морфологічна оцінка електрозварного з'єднання в міжкишковому анастомозі

Обґрунтування застосування судинного препарату цілостазол у хворих з цукровим діабетом II типу з синдромом діабетичної стопи

Комплексне лікування хворих похилого та старечого віку з анаеробною неклостридіальною інфекцією, комборбіднимистанами та цукровим діабетом

Вплив препаратів ендотеліотропної дії на показники ранового процесу у хворих з опіками

Изменение пролиферативной активности тканей раны при воздействии низко дозированного вакуума



Державний заклад
«ЗАПОРІЗЬКА МЕДИЧНА АКАДЕМІЯ
ПІСЛЯДИПЛОМНОЇ ОСВІТИ
Міністерства охорони здоров'я України»

90 РОКІВ ПЛІДНОЇ ПРАЦІ



Ми завжди відкриті до співпраці та пишаємося досягненням колег, які пройшли підготовку в нашій академії – видатних лікарів, науковців, організаторів охорони здоров'я.

*Ректор ДЗ «ЗМАПО МОЗ України»,
професор Никоненко О. С.*

ISSN 2072-9367

№ 4 (39), 2018

Modern Medical Technology

Заснований у 2008 році
Реєстраційне свідоцтво
КВ №14053-3024Р
від 19.05.2008 р.

Засновник:
ДЗ «Запорізька медична
академія післядипломної освіти
МОЗ України»

Згідно з наказом Міністерства
освіти і науки України
06.03.2015 № 261
журнал включено до Переліку
наукових фахових видань
України, в яких можуть
публікуватися результати
дисертаційних робіт на здобуття
наукових ступенів доктора
і кандидата наук

Рекомендовано
Вченою Радою ДЗ «ЗМАПО
МОЗ України»
Запоріжжя

Протокол № 7 від 27.11.2018 р.

Адреса для листування:
Редакція журналу
«Сучасні медичні технології»
69096 м. Запоріжжя,
бул. Вінтера, 20,
Тел/факс: (061) 289-80-82
E-mail: mmtzmapo@gmail.com

Відповідальність за добір та
викладення фактів у статтях
несуть автори, за зміст рекламних
матеріалів — рекламодавці.
Передрук опублікованих статей
можливий за згодою редакції
та з посиланням на джерело

© «Сучасні медичні технології», 2018
www.mmt.zmapo.edu.ua

СУЧАСНІ МЕДИЧНІ ТЕХНОЛОГІЇ

український науково-практичний журнал

Державний заклад
«Запорізька медична академія післядипломної освіти
Міністерства охорони здоров'я України»

Головний редактор: Никоненко О. С. (Запоріжжя)

РЕДАКЦІЙНА КОЛЕГІЯ:

Заступник головного редактора: Шаповал С. Д.

Березницький Я. С. (Дніпро)	Леонов В. Л. (Томск, Росія)
Бойко В. В. (Харків)	Лоскутов О. Є. (Дніпро)
Бучакчийська Н. М. (Запоріжжя)	Луценко Н. С. (Запоріжжя)
Владіміров О.О. (Лондон, Великобританія)	Малекас А. (Каунас, Литва)
Воронцова Л. Л. (Запоріжжя)	Масія Ж. (Барселона, Іспанія)
Гриценко С. М. (Запоріжжя)	Милиця М. М. (Запоріжжя)
Гук І. І. (Відень, Австрія)	Мішалов В. Г. (Київ)
Гусаков О. Д. (Запоріжжя)	Ничитайло М. Ю. (Київ)
Коваленко В. М. (Київ)	Овчаренко Л. С. (Запоріжжя)
Ковальов О. О. (Запоріжжя)	Русин В.І. (Ужгород)
Колесник Ю. М. (Запоріжжя)	Усенко О. Ю. (Київ)
Кошля В. І. (Запоріжжя)	Фомін П. Д. (Київ)
Лаврик А.С. (Київ)	Фуркало С. М. (Київ)
Лазоришинець В. В. (Київ)	Фуштей І. М. (Запоріжжя)
Лашкул З. В. (Запоріжжя)	Ярешко В. Г. (Запоріжжя)

Секретарі: Дмитрієва С. М., Рязанов Д. Ю.

Відповідальний секретар: Каширін В. О.

Зміст

4 Оригінальні дослідження

- 4 Експериментально-морфологічна оцінка електрозварного з'єднання в міжкишковому анастомозі
Подпрятюв С. С., Подпрятюв С. Є., Гичка С. Г., Гетьман В. Г., Макаров А. В., Маринський Г. С., Петренко О. Ф., Чернець О. В., Ткаченко В. А., Тарнівський Д. В.
- 11 Обґрунтування застосування судинного препарату цілостазол у хворих з цукровим діабетом II типу з синдромом діабетичної стопи
Біляєва О. О., Балінська М. І., Крижевський Є. О., Погребняк В. В., Щеглюк Р. П., Скида І. О.
- 14 Вплив препаратів ендотеліотропної дії на показники ранового процесу у хворих з опіками
Козинець Г. П., Осадча О. І., Линник О. М., Шматова О. О.
- 19 Комплексне лікування хворих похилого та старечого віку з анаеробною неклостридальною інфекцією, комборбідними станами та цукровим діабетом
Стець М. М., Антонів В. Р., Цюра Ю. П.
- 24 Ураження гемомікроциркуляторного русла у хворих на цукровий діабет з критичною ішемією нижньої кінцівки
Діденко С. М., Савицька І. М.
- 30 Результати лікування ранових дефектів у хворих на синдром діабетичної стопи з використанням ваукомної терапії
Герасимчук П. О., Дейкало І. М., Запорожан С. Й., Фіра Д. Б., Павлишин А. В.
- 36 Особливості діагностики та хірургічного лікування туберкульозу, асоційованого із ВІЛ-інфекцією
Кошак Ю. Ф., Савенков Ю. Ф., Кузик П. В.
- 40 Ультразвукова діагностика при травмах сухожилків кисті – необхідна діагностика у наш час
Фусс Ю. О., Хома Т. В., Волобоєва А. О.
- 44 Локальне застосування плазми збагаченої тромбоцитами у пацієнтів із діабетичною стопою
Петрушенко В. В., Гребенюк Д. І., Скупий О. М., Юрець С. С.
- 48 Ефективність використання октенісепту у комплексному лікуванні гнійних захворювань кисті
Фусс Ю. О., Польовий В. П., Хома Т. В., Волобоєва А. О.
- 51 Изменение пролиферативной активности тканей раны при воздействии низко дозированного вакуума
Велигоцкий А. Н., Савицкий Р. В., Леонов А. В.
- 55 Порівняння ефективності використання радіочастотної та лазерної енергії у лікуванні варикозної хвороби вен нижніх кінцівок
Петрушенко В. В., Татарін А. Є., Гребенюк Д. І., Цигалко Д. В.
- 59 Попередні результати міжнародного проекту дослідження прогностичних патофізіологічних параметрів при абдомінальному сепсисі
Сидорчук Р. І., Хомко О. Й., Плегуча О. М., Кнут Р. П., Ткачук О. В., Глащук І. І., Кифяк П. В.

Contents

4 Original research

- 4 Experimental-morphological assessment electric welded connection of the unter-intestinal anastomosis
Podpryatov S. S., Podpryatov S. Ye., Hychka S. H., Hetman V. H., Makarov A. V., Marynskyi H. S., Petrenko O. F., Chernets O. V., Tkachenko V. A., Tarnavskyy D. V.
- 11 Substantiation of using of vascular preparation of Ciostazol in the patients width diabetes mellitus type II and the syndrome of diabetic foot
Bilyaeva O. O., Balinska M. I., Krizhevskiy Y. O., Pogrebnyak V. V., Shchegljuk R. P., Skida I. O.
- 14 Influencing of endotheliotropic drugs on parameters of the wound process in patients with burns
Kozinets G. P., Osadcha O. I., Linnyk O. M., Shmatova O. O.
- 19 Complex treatment of elderly and old-aged patients with anaerobic non-clostridial infection, comorbid conditions and diabetes mellitus
Stets M. M., Antoniv V. R., Yu. Tsyura
- 24 Defeat of the microcirculatory bed in patients width diabetes mellitus width critical ischemia of the lower limb
Didenko S. N., Savitska I. M.
- 30 The treatment results of wound defects in patients width diabetic foot syndrome by vacuum therapy
Gerasimchuk P. O., Daikalo I. M., Zaporozhan S. Y., Fir D. B., Pavlychyn A. V.
- 36 Features of diagnostics and surgical treatment of tuberculosis associated with HIV-infection
Koshak Yu. F., Savenkov Yu. F., Kuzyk P. V.
- 40 The ultrasound survey at tendons brush injuries – the necessary diagnostics in our time
Fuss Yu. A., Khoma T. V., Voloboyev A. O.
- 44 Local using of platelet-rich plasma in patients width diabetic foot
Petrushenko V. V., Grebeniuk D. I., Skupyy O. M., Yurets S. S.
- 48 The effectiveness of okenicsept in the treatment of the hand purulent diseases
Fuss Yu. A., Poloviy V. P., Khoma T. V., Voloboyeva A. O.
- 51 The changes of proliferative activity in wound tissues at vacuum low dosed influence
Veligotskiy A. N., Savitskiy R. V., Leonov A. V.
- 55 Comparison of efficiency radiofrequency and laser energy using in varicose lower limb veins treatment
Petrushenko V. V., Tatarin A. E., Grebeniuk D. I., Tsyhalko D. V.
- 59 Preliminary results of the international project for the study of prognostic pathophysiological parameters for abdominal sepsis
Sydorchuk R. I., Khomko O. Y., Plehutsa O. M., Knut R. P., Tkachuk O. V., Ilaschuk I. I., Kyfiak P. V.

С. С. Подпрятюв^{1,2,4}, С. Є. Подпрятюв^{1,2,3}, С. Г. Гичка², В. Г. Гетьман⁴, А. В. Макаров⁴, Г. С. Маринський³,
О. Ф. Петренко⁵, О. В. Чернець³, В. А. Ткаченко³, Д. В. Тарнавський⁵

¹Київський міський центр електрозварювальної хірургії та новітніх хірургічних технологій

²Київська міська клінічна лікарня № 1

³Інститут електрозварювання ім. С. О. Патона НАН України

⁴Національна медична академія післядипломної освіти імені П. Л. Шупика

⁵Національний університет біоресурсів і природокористування України
Київ, Україна

S. S. Podpryatov^{1,2,4}, S. Ye. Podpryatov^{1,2,3}, S. H. Hychka², V. H. Hetman⁴, A. V. Makarov⁴, H. S. Marynskyi³,
O. F. Petrenko⁵, O. V. Chernets³, V. A. Tkachenko³, D. V. Tarnavskyy⁵

¹Clinical research centre of bonding/welding surgery and new surgical technologies

²Kyiv Municipal Clinical Hospital № 1

³E. O. Paton Electric Welding Institute NAS of Ukraine

⁴Shupyk National Medical Academy of postgraduate education

⁵National University of Life and Environmental Sciences of Ukraine
Kyiv, Ukraine

ЕКСПЕРИМЕНТАЛЬНО-МОРФОЛОГІЧНА ОЦІНКА ЕЛЕКТРОЗВАРНОГО З'ЄДНАННЯ В МІЖКИШКОВОМУ АНАСТОМОЗИ

Experimental-morphological assessment electric welded connection of the inter-intestinal anastomosis

Резюме

Загоєння шовного міжкишкового анастомозу відбувається через фазу некротичного запалення, що визначає ризик неспроможності з'єднання протягом 4–7 діб, та подальше заміщення тканини рубцем.

Мета дослідження. Визначити суттєві відмінності електрозварного з'єднання в міжкишковому анастомозі.

Матеріал і методи. Досліджували зміни в електрозварному міжкишковому анастомозі безпосередньо, та через 1, 4, 7, 21, 45 та 90 добу після його створення. Електрозварний анастомоз наклали у 58 свиней в гострому та хронічному експерименті. Використовували електрозварювальні апарати ЕК-300М1 та Патонмед ЕКВЗ-300, та прототипи електрозварювальних інструментів.

Оцінювали механічні та морфологічні властивості анастомозів. Базове забарвлення препаратів анастомозу – гематоксиліном-еозином або за Ван Гізом.

Результати. В момент протікання струму утворюється однорідний тканинний субстрат електрозварного з'єднання, який ззовні має тонкий «полімерний» вигляд, а в структурі – з'єднані у щільний коагульований пласт орієнтовані колагенові та гладеньком'язові волокна,

Abstract

The sutured intestinal anastomosis heals through a phase of necrotic inflammation, which determines the risk of leakage during 4–7 days and further tissue replacement with a scar.

Purpose of the study. Was to determine the significant differences of the electric welding tissues connection at intestinal anastomosis.

Material and methods. We investigated changes inside welded intestinal anastomosis immediately and 1, 4, 7, 21, 45 and 90 days after its creation. An electro welding anastomosis was created on 58 pigs through acute and chronic experiments. The electric welding devices EK-300M1 and PatonMed EKVZ-300, with electric welding tools prototypes were used. The mechanical and morphological properties of the anastomoses were evaluated. The basic staining of anastomotic preparations was hematoxylin-eosin or by Van Gieson.

Results. At the time of current flow, the homogeneous tissue welded substrate of anastomosis was formed, which looks as a thin «polymer» line, and has in its structure oriented collagen and smooth muscle fibers, connected into a dense coagulated layer, containing cell nuclei and cytoplasm, then maintaining integrity throughout whole repair period. When applying

зі збереженими ядрами клітин і цитоплазмою, який зберігає цілісність впродовж всього періоду репарації. При застосуванні розроблених нами механічних, електричних та температурних параметрах впливу на тканину, лінія з'єднання є суцільною, має припустиму частку проміжків та щілин. Тиск втрати її герметичності склав $62,8 \pm 6,2$ мм рт. ст. проти $23,5$ мм рт. ст. для скобкового анастомозу, а модуль Юнга – 2880 Па, проти 384 Па. В наслідок цього, на другу післяопераційну добу отримано стул.

У тканинній структурі електрозварного анастомозу відсутні гострі запально-некротичні зміни, сторонні тіла, інкапсуляти та ознаки формування межі відторгнення, незавершений фагоцитоз, сегментоядерні лейкоцити, ознаки бактеріального лізису. Натомість вже на четверту добу відзначений активний ріст капілярів на ділянках формування грануляційної тканини, а також – ретракцію новоствореними колагеновими волокнами з симетричним співставленням країв кишки. Волокна оповивали м'язові оболонки кишки в ділянці зварювання, з відновленням структурних мембран. Новоутворена грануляційна тканина розросталась не суцільно, а мереживно. На 7-му добу спостерігали майже повну репарацію структури тканини, активну циркуляцію крові по магістральних судинах біля анастомозу. Тиск розриву стінки кишки, що відбувся поза анастомозом, становив 220 мм рт. ст. Особливості первинного загоєння визначили відсутність заміщення зони електрозварного з'єднання рубцем при спостереженні до 90 діб. Також спостерігали наскрізне відновлення тканинної структури та кровоносних судин поміж з'єднаними електрозварюванням ділянками кишки, яке підтверджувалося наскрізним переходом барвника. Тому після відновлення епітеліального покриву та слизової оболонки електрозварний анастомоз набував зовнішніх ознак оточуючої тканини.

Висновки. На відміну від традиційного, електрозварний міжкишковий анастомоз є результатом реструктуризації стінок кишки і має особливі характеристики: первинну суцільність, безперервність та високу еластичність, уникає некротичного запалення та не містить сторонніх тіл. Субстрат міжкишкового електрозварного з'єднання є стабільним впродовж всього періоду репарації, за якого на 7-му добу спостерігається відновлення тканинної структури, формується мереживна структура рубця. Ці властивості зумовлюють низький ризик неспроможності, швидке та повноцінне відновлення функції кишки.

Ключові слова: електрозварювання, анастомоз, кишка, тканина, структура, відновлення, судини, рубець, загоєння.

the developed mechanical, electrical and temperature parameters of the welding impact, the solid connection line has an acceptable proportion of gaps and cracks. The burst pressure was $62,8 \pm 6,2$ mm Hg, against $23,5$ mm for a stapled anastomosis, and the Young's modulus – 2880 Pa, against 384 Pa for stapled. As a result, a stool was obtained on the 2nd postoperative day.

In the tissue structure of the electrically welded anastomosis there was no acute inflammatory necrotic changes, foreign bodies, encapsulates and signs of the formation of the rejection boundary, incomplete phagocytosis, signs of bacterial lysis. Already on the 4th day, active growth of capillaries was noted in the areas of granulation tissue formation, as well as retraction of newly formed collagen fibers, resulting in symmetric intestinal edges comparison. Fibers enveloped the muscle membranes in the welding area, had restoring the structural membranes. The formed granulation tissue grows not solid, but laced. On day 7, almost complete repair of the tissue structure was observed, as well as active blood circulation through the great vessels near the anastomosis. The rupture of the intestinal wall occurred outside the anastomosis after pressure achieved 220 mm. Peculiarities of primary healing determined the absence of welding anastomosis area replacement with a scar throughout 90 days. A through restoration of the tissue structure and blood vessels between the electrically welded intestines was observed, and confirmed by a through transition of the dye. Therefore, after the restoration of the epithelial cover and mucous membrane of the electro welded anastomosis, it acquired external signs of the surrounding tissues.

Conclusion. Unlike the traditional, electrically welded intestinal anastomosis is the result of restructuring of the intestinal walls tissues, and has unique properties: primary integrity, continuity and high elasticity, avoids necrotic inflammation and does not contain foreign bodies. The intestinal electro welding substrate is stable throughout the entire reparation period, during which tissue recovery is observed on the seventh day, and scar structure formed as lace. These properties cause a low risk of dehiscence, provides fast and full recovery of bowel function.

Keywords: electric welding, tissue, anastomose, colon, intestine, reparation, structure, vessels, scar, healing.

ВСТУП

Первина фаза гнійно-некротичного запалення в стінці кишки, зумовлена з'єднанням шовними елементами в традиційному міжкишковому анастомозі (МА), визначає неминучий ризик неспроможності та клінічно значимих ускладнень в перші 4–7 днів загоєння, відтермінування початку проліферативних процесів [1–3]. Процеси запалення і деструкції переважають над проліферативними протягом 4–7 днів, і призводять до тривалого порушення функції і вторинного діастазу в МА [2, 4, 5], інфікування різного ступеню навіть через фізично герметичний, клінічно не ускладнений кишковий шов [6, 7]. Це може призвести до поширеного заміщення тканини в ділянці МА грубим рубцем, та порушення її функції у віддаленому періоді [8]. Найкращими способами зменшення кількості ускладнень МА вважають забезпечення хорошого кровопостачання зони МА, або зовнішнє укріплення, герметизацію його, що суттєво не змінює перебіг процесів усередині МА [2, 4, 9, 10]. Шляхом значного зменшення кількості ускладнень МА може бути лише використання нових технологій з'єднання тканин, наприклад, електрозварювання [11].

МЕТА ДОСЛІДЖЕННЯ

Визначити суттєві відмінності електрозварного з'єднання в міжкишковому анастомозі.

МАТЕРІАЛ ТА МЕТОДИ

На основі вивчення клінічних і морфологічних даних, отриманих в гострих і хронічних передклінічних експериментах на тваринній моделі, систематизували та узагальнили основні відмінності, що характеризують переваги розробленого електрозварного методу створення міжкишкового анастомозу щодо традиційних методів з застосуванням шовних елементів.

Досліджували зміни в електрозварному міжкишковому анастомозі (ЕМА) безпосередньо, та через 1, 4, 7, 21, 45 та 90 діб після його створення, з погляду основних відмінностей у порівнянні з відомими особливостями загоєння шовного МА.

Комплексне дослідження проведене на 58 свинях породи «Українська велика біла» масою 45–75 кг, на базі ветеринарного факультету Національного університету біоресурсів і природокористування України, за згодою комітету з біоетики, з дотриманням правил використання експериментальних тварин та етичних принципів експериментів на тваринах (Київ, 2000), що узгоджуються з положеннями Європейської конвенції про захист хребетних тварин, які використовуються для експериментальних та інших наукових цілей. У 37 тварин проведений гострий дослід: наклали послідовно по 3–7 МА, кожний з яких відразу

видалили та дослідили за встановленою схемою. У решти 21 тварини наклали ЕМА, спостерігали задалегідь визначений період часу, до 90 діб, після чого проводили фінальне дослідження. Загалом циркулярний тонко-тонкокишковий ЕМА (83 шт), тонко-товстокишковий ЕМА (15 шт) та товсто-товстокишковий ЕМА (68 шт) наклали у 54 тварин (основна група), скобковий МА – у 4 (контрольна група).

Для накладання ЕМА в основній групі використовували джерела електрозварювальних імпульсів ЕК-300М1 та Патонмед ЕКВЗ-300, що дозволені для застосування в клінічній практиці, а також прототипи спеціалізованих електрозварювальних інструментів, виготовлених з урахуванням попередніх досліджень [12–14].

Операції виконували після премедикації, під ендотрахеальним наркозом. Тваринам у вольєрі вводили премедикацію препаратом «Комбістрес», після седації переносили в операційну та вводили у наркоз. Здійснювали серединну лапаротомію. Під час останньої в рану виводили ділянку тонкої або товстої кишки. Кишку пересікали. Інструмент для створення циркулярного електрозварного з'єднання вводили в просвіт кишки через ентеротомію. Після накладення ЕМА місце ентеротомії закривали, накладаючи однорядний шов або точкове електрозварне закриття.

Після накладення ЕМА черевну порожнину тварини у хронічному експерименті зашивали, виводили з наркозу та поміщали у вольєр, де одразу дозволяли пити, а з наступного дня – їсти. В плановий період забирали ділянку кишки для фінального дослідження. Після відбору ділянки кишки для фінального дослідження тварину в наркозі умертвляли шляхом введення смертельної дози тіопенталу натрію.

При відбиранні ЕМА у плановий термін оцінювали його загальний вигляд спільно з морфологом та хірургом. Для морфологічного дослідження брали анастомози, які попередньо розтягували рідиною зі зростаючим тиском до 29–33 мм рт. ст., і не виявили втрати герметичності для рідини. Вказана порогова величина достовірно перевищувала тиск втрати герметичності апаратного скобкового анастомозу, накладеного одноразовим пристроєм для хірургічного використання, виробництва Ethicon (США). Вимірювання тиску під час розривних та контрольних випробувань здійснювали за допомогою приєданого до системи введення рідини електронного манометра DPG8000 M4026/1203 фірми Omega, США, сертифікованого за ISO 9001.

Сегмент кишки з накладеним МА занурювали у нейтральний 10% розчин формаліну та спрямовували на морфологічне дослідження, для проведення якого використовували загальногістологічні методики: забарвлення гематоксиліном-еозином або по Ван Гизону. Застосовували методи гістохімічного дослідження: компоненти сполучної тка-

нини виявляли за Novelli; фібрин – зафарбуванням фосфорно-вольфрамовим гематоксилином за Малорі; протеоглікани – ШИК-реакцією з зафарбуванням ядер гематоксилином; кислі глікозаміноглікани – зафарбуванням толуїдиновим синім; ліпіди на напівтонких зрізах – за допомогою осмієвої фіксації. Готові препарати досліджували при збільшенні в 100–400 рази. Досліджували підготовані препарати під світловим (збільшення від 40 до 400 рази) та електронним (збільшення 6000–9600 рази) мікроскопами.

Статистична обробка отриманих даних виконана з використанням комп'ютерних програм пакета STATISTICA (StatSoft Statistica v.10.0.). Статистичну значимість порівнюваних показників з нормальним розподілом, яке визначалося за критерієм згоди Колмогорова-Смирнова, встановлювали з використанням дисперсійного аналізу (ANOVA) та t-критерію Ст'юдента, при рівні значущості $p = 0,05$. В тексті наведені репрезентативні фрагменти отриманих даних, що представлені як «середнє \pm стандартне відхилення» ($M \pm s$).

РЕЗУЛЬТАТИ ТА ОБГОВОРЕННЯ

Характеристики створеного ЕМА свідчать за утворення однорідного тканинного субстрату електрозварного з'єднання одразу в момент протікання електрозварювального струму, на відміну від шовного з'єднання.

Смуга ЕМА мала тонкий «полімерний» вигляд, пружно-еластичну консистенцію. На гістологічному зрізі тканини в структурі ЕМА суцільно з'єднуються у щільну коагульовану масу, зі збереженням контурів клітинних і тканинних оболонок. Порожнини відсутні, а розмір перпендикулярно розташованих щілин не перевищує чверті ширини ЕМА. Колагенові та гладеньком'язові волокна з'єднані злиттям м'язової пластинки з м'язовим шаром на численних ділянках, та орієнтовані електричним струмом. Серозні оболонки з'єднані між собою та місцями, не визначаються поміж з'єднаних м'язових шарів. Верхній шар слизової оболонки руйнується лише до власної пластинки.

При застосуванні розроблених нами механічних, електричних та температурних параметрах впливу на тканину, реалізованих у інструменті та джерелі електрозварних імпульсів, лінія з'єднання в ЕМА була суцільною по всій довжині, мала припустиму ступінь нерівномірності морфологічних перетворень: проміжків між з'єднаними серозними оболонками – до 2 мм, щілин між коагульованими м'язовими волокнами не більш ніж на 1/2 товщі шару – при забезпеченні клінічно необхідних показників міцності та герметичності. При випробуванні розпиранням кишки з ЕМА введеною забарвленою рідиною, тиск втрати герметичності склав для товстокишкового циркулярного ЕМА – $62,8 \pm 6,2$ мм рт. ст., в той

час як для скобкового МА – 23,5 мм рт. ст. Смуга ЕМА з такими морфологічними характеристиками є також високоеластичною: модуль Юнга становить 2880 Па, проти 384 Па у скобкового МА. Внаслідок цього, а також – відсутності гострого запального набряку, ділянка ЕМА вільно брала участь у пропульсивних рухах, забезпечуючи вже на 2-у післяопераційну добу появу стулу.

Гострі запально-некротичні зміни були відсутні у тканинній структурі ЕМА при спостереженні з першої доби після його накладення, на відміну від традиційного МА. Відсутня плазморагія, та масовий тромбоз та параліч капілярів по периферії ЕМА – там спостерігали повнокровні судини. В ЕМА були відсутні ознаки фази деструкції: не було чіткого відокремлення межі тканин, підданих дії електрозварювання, фрагментації тканини, сторонніх тіл, інкапсуляції, незавершеного фагоцитозу, сегментоядерних лейкоцитів. Також, незважаючи на просякнення тканин в зоні зварювання фібрином, нагромадження кислих глікозаміногліканів та протеогліканів, не спостерігали ознак бактеріальної чи спровокованої інфікуванням активності.

Натомість в ділянці ЕМА вже на 4-у добу відзначена виражена проліферативна та гіперпластична активність клітин активний ріст капілярів на ділянках формування грануляційної тканини [15].

Окрім швидкого відновлення функції, клінічна відсутність гострого гнійного запалення в ЕМА проявлялося відсутністю ознак місцевого перитоніту та міжорганих злук в черевній порожнині.

М'язова пластинка слизової оболонки разом зі жмутками колагенових волокон зберігали стиснений стан і створювали гомогенний пласт між обома відрізками кишки, структура якого зберігала суцільність від моменту з'єднання і впродовж всього періоду спостереження. В ній відзначили збережені ядра клітин і цитоплазму. При цьому вже на 4-ту добу лише окремі залишкові вогнища коагуляційних конгломератів в стані резорбції та організації, без ознак інкапсулювання, спостерігалися на тлі візуально не змінених тканин.

Поза сумнівом, первинна структурність ЕМА зі збереженням природних характеристик тканини визначила його власну стійкість в ізольованому середовищі у присутності патогенних мікроорганізмів [16].

І в подальшому репарація у ЕМА продовжувалася за продуктивним типом, що забезпечувало появу ознак відновлення тканинної структури, починаючи з 4-ї доби – коли виявили ретракцію з'єднаних в ЕМА відрізків кишки новоствореними колагеновими волокнами, відновлення власної пластинки слизової оболонки та симетричне співставлення країв кишки. Волокна оповивали м'язові оболонки кишки в ділянці ЕМА, та подо-

вжувались в грануляційній тканині аж до брижі. На цей період, на відміну від традиційного МА, вже спостерігали велику кількість утворених та функціонуючих кровоносних судин мікроциркуляторного русла.

Важливою особливістю ЕМА було те, що поширення грануляційної тканини відбувалось вздовж структурних оболонок, з відновленням їх цілісності. При цьому новоутворена грануляційна тканина розросталася не суцільно, а мереживно.

Відповідно, на 7-у добу вже спостерігали значне звуження проміжку змінених електрозварюванням тканин в ділянці ЕМА, що відбувалося внаслідок репарації структури тканини, подібної до нативної. Відбувалися орієнтація та формування жмуктів різноспрямованих до того часу колагенових волокон, практично завершувалася резорбція гіперкоагульованих ділянок, залишків конгломератів і фібрину, і спостерігалася активна циркуляція крові по магістральних судинах біля ЕМА.

Підтвердженням повноцінності відновлення тканинної структури слугували результати випробування накачуванням рідини до моменту розриву: останній відбувся не в ділянці ЕМА, а на віддалі 5 см від його лінії, за зростання внутрішньопросвітнього тиску до 220 мм рт. ст. – показника, відповідного для розриву інтактної кишки, що не містила ЕМА.

Відсутність фази деструкції, сторонніх тіл та мікроорганізмів у структурі ЕМА, швидке співставлення тканинних прошарків в процесі продуктивної репарації визначили відсутність заміщення тканини рубцем впродовж періоду спостереження до 90 діб. Натомість спостерігали наскрізне відновлення тканинної структури та кровоносних судин поміж з'єднаними в ЕМА ділянками кишки, яке підтверджувалося швидким переходом барвника при внутрішньосудинному контрастуванні з одного боку. Як наслідок, відзначили збереження еластичності лінії ЕМА, подібної до такої у нативної стінки кишки. Після відновлення епітеліального покриву та слизової оболонки над ЕМА, його ділянка набувала щодоби оточуючої тканини, і була непомітною як з боку слизової, так і серозної оболонок.

Наведені дослідження обґрунтовують принципові відмінності електрозварного методу з'єднання в МА щодо традиційних шовних методів його створення, з'єднання в яких відбуваються через фазу некротизації та деструкції. Відмінності спостерігаються на всіх етапах загоєння: від структурності та стійкості первинного з'єднання до якості відновлення тканинної структури.

ВИСНОВКИ

1. Електрозварний міжкишковий анастомоз є результатом реструктуризації стінок кишки і має особливі характеристики будови: відсутні нежиттєздатні тканини, сторонні тіла, з'єднання є первинно суцільним, безперервним та високоеластичним – на відміну від традиційного анастомозу.

2. На місці утвореного субстрату міжкишкового електрозварного з'єднання гнійно-некротичне запалення не виникає.

3. Субстрат міжкишкового електрозварного з'єднання є стабільним впродовж всього періоду репарації, за якого на 7-у добу спостерігаються ознаки повноцінного відновлення тканинної структури, а структура рубця переплітається з тканиною, що регенерує, без її заміщення.

4. Виявлені характеристики визначають властивості електрозварного з'єднання у міжкишковому анастомозі як такі, що зумовлюють низький ризик його неспроможності, швидке та повноцінне відновлення функції кишечника.

ПЕРСПЕКТИВА ПОДАЛЬШИХ ДОСЛІДЖЕНЬ

Встановлені якості електрозварного з'єднання в міжкишковому анастомозі свідчать про його принципову відмінність від існуючих способів з'єднання кишок. Властивості електрозварного анастомозу створюють передумови для більш безпечного, в порівнянні з використанням традиційних технологій, перебігу післяопераційного періоду.

Отримані дані служать обґрунтуванням для впровадження технології в клінічну практику.

ЛІТЕРАТУРА

1. Егоров В. И., Счастливец И. В., Турусов Р. А., Баранов А. О. Механические нарушения под нитью кишечного шва как причина нарушений микроциркуляции в области соустьей // *Анналы хирургии.* – 2002. – № 3. – С. 66–68.

2. Bosmans J. W. A. M., Jongen A. C. H. M., Bouvy N. D., Derikx J. P. M. Colorectal anastomotic healing: why the biological processes that lead to anastomotic leakage should be revealed prior to conducting intervention studies // *BMC*

Gastroenterology. 2015. DOI: 10.1186/s12876-015-0410-3.

3. Донсков А. В., Есипов В. К., Каган И. И. Применение микрохирургического кишечного шва в условиях перитонита при повреждении ободочной кишки // *Acta Biomedica Scientifica.* – 2011. – № 4. – ч. 2. – С. 234–236.

4. Hendriks T, et al. Loss of collagen from experimental intestinal anastomoses: early events // *Exp. Mol. Pathol.* – 1985 – Vol. 42. – № 3. – P. 411–418. DOI.ORG/10.1016/0014-4800(85)90090-5.

5. Нуреев В. Н., Леонтьев В. М., Воротников А. М., Татаринский М. В., Ревин А. Н. Рентгено-радионуклидный метод диагностики ранних осложнений после операции на толстой кишке // Актуальные вопросы специализированной медицинской помощи / М.: Военное издательство, 1988. – С. 217–219.
6. Zaporozhets A. A. Physical and biologic impermeability of intestinal sutures in the first twenty-four hours after operations on the gastrointestinal tract // *Surgery*. – 1992. – Vol. 112. – № 5. – P. 940–945.
7. Shogan B. D. et al. Intestinal anastomotic injury alters spatially defined microbiome composition and function // *Microbiome*, 2014. – Vol. 2. DOI: 10.1186/2049-2618-2-35.
8. Davis B., Rivadeneira D. E. Complications of colorectal anastomoses: leaks, strictures, and bleeding // *Surg. Clin. North Am.* – 2013. – Vol. 93. – № 1. – P. 61–87. DOI: 10.1016/J.SUC.2012.09.014.
9. Nordentoft T. Sealing of gastrointestinal anastomoses with fibrin glue coated collagen patch // *Dan. Med. J.* – 2015. – Vol. 62. – № 5. – pii: B50815.
10. Testini, M. et al. Bovine Pericardium Patch Wrapping Intestinal Anastomosis Improves Healing Process and Prevents Leakage in a Pig Model // *PLoS ONE*. – 2014. – Vol. 9. – № 1, e86627. DOI: 10.1371/journal.pone.0086627.
11. Ho Y-H, Ashour M. A. T. Techniques for colorectal anastomosis // *World J. Gastroenterol.* – 2010. – Vol. 16. – P. 1610–1621. DOI: 10.3748/wjg.v16.i13.1610.
12. Подпратов С. С., Подпратов С. Є., Макаров А. В. та ін. Встановлення первинних вимог до експериментальних засобів дослідження та умов створення електрозварного з'єднання стінок кишечника // Шпитальна хірургія. Журнал імені Л. Я. Ковальчука. – 2018. – № 2. – С. 56–60. DOI: 10.11603/2414-4533.2018.2.9230.
13. Подпратов С. С., Подпратов С. Є., Маринський Г. С. та ін. Дослідження впливу параметрів подавання імпульсної високочастотної напруги на зміну діелектричної характеристики біологічних тканин в моделі електрозварного міжкішккового анастомозу // Медична інформатика та інженерія. – 2018. – № 2. – С 37–43.
14. Патон Б. Є., Иванова О. М (ред.). Тканесохраняющая высокочастотная электросварочная хирургия (Атлас) / Київ: «Наукова думка», 2009. – 193 с.
15. Подпратов С. С., Гуска С. Г., Слободанюк І. М. та ін. Антибактерійна стійкість електрозварного з'єднання живих тканин // Клінічна хірургія. – 2017. – № 9. – С. 55–57. DOI: 10.26779/2522-1396.2017.09.55.
16. Подпратов С. С., Подпратов С. Є., Гетьман В. Г. та ін. Особливості перебігу проліферації у міжкішккових анастомозах, створених з застосуванням технології електрозварювання живих тканин // Хірургія України. – 2018. – № 2. – С. 60–64. DOI: 10.30978/SU2018260.

REFERENCE

1. Yegorov V. I., Schastlivtsev I. V., Turusov R. A., Baranov A. O. (2002) Mechanical disturbances under the thread of the intestinal suture as the cause of microcirculation disorders in the area of fistulae. *Annaly khirurgii*, № 3, pp. 66–68.
2. Bosmans J. W. A. M., Jongen A. C. H. M., Bouvy N. D., Derikx J. P. M. (2015) Colorectal anastomotic healing: why the biological processes that lead to anastomotic leakage should be revealed prior to conducting intervention studies. *BMC Gastroenterology*. DOI: 10.1186/s12876-015-0410-3.
3. Donskov A. B., Yesipov V. K., Kagan I. I. (2011) Microsurgical intestinal suture using in case under peritonitis of damage to the colon. *Acta Biomedica Scientifica*, № 4, part 2, pp 234–236.
4. Hendriks T, et al. (1986) Loss of collagen from experimental intestinal anastomoses: early events. *Exp. Mol. Pathol.*, vol. 42, № 3, pp. 411–418. DOI: 10.1016/0014-4800(85)90090-5.
5. Nureyev V. N., Leont'yev V. M., Vorotnikov A. M., Tatarinskiy M. V., Revin A. N. (1988) X-ray radionuclide method for diagnosing early complications after colon surgery. *Actual issues of specialized medical care*. M: Voennoye izdatelstvo, pp. 217–219 (in Russian).
6. Zaporozhets A. A. (1992) Physical and biologic impermeability of intestinal sutures in the first twenty-four hours after operations on the gastrointestinal tract. *Surgery*, vol. 112, № 5, pp. 940–945.
7. Shogan B. D. et al. (2014) Intestinal anastomotic injury alters spatially defined microbiome composition and function. *Microbiome*, vol. 2. DOI: 10.1186/2049-2618-2-35.
8. Davis B., Rivadeneira D. E. (2013) Complications of colorectal anastomoses: leaks, strictures, and bleeding. *Surg. Clin. North Am.*, vol. 93, № 1, pp. 61–87. DOI: 10.1016/J.SUC.2012.09.014.
9. Nordentoft T. (2015) Sealing of gastrointestinal anastomoses with fibrin glue coated collagen patch. *Dan. Med. J.*, vol. 62, № 5, pii: B50815.
10. Testini, M. et al. (2014) Bovine Pericardium Patch Wrapping Intestinal Anastomosis Improves Healing Process and Prevents Leakage in a Pig Model. *PLoS ONE*, vol. 9, № 1, e86627. DOI: 10.1371/journal.pone.0086627.

11. Ho Y-H, Ashour M. A. T. (2010) Techniques for colorectal anastomosis. *World J. Gastroenterol.*, vol. 16, pp. 1610–1621. DOI: 10.3748/wjg.v16.i13.1610.
12. Podpryatov S. S., Podpryatov S. Ye., Makarov A. V. et al. (2018) Establishment of the initial requirements for experimental means of research and conditions for the creation of electrochemical connection of the intestinal walls. *Shpytalna khirurgiya. Zhurnal imeni L. Ya. Kovalchuka*, № 2, pp. 56–60. DOI: 10.11603/2414-4533.2018.2.9230.
13. Podpryatov S. S., Podpryatov S. Ye., Marynskyy H. S. (2018) Investigation of the influence of the parameters of the impulse high-frequency voltage supply on the change of dielectric characteristics of biological tissues in the model of electro wire intercity anastomosis. *Medychna informatyka ta inzheneriya*, № 2, pp. 37–43.
14. Paton B. E., Ivanova O. M. ed. (2009) *Tissue-preserving high-frequency electric welding (Atlas)*. Kyiv: «Naukova dumka», (in Russian).
15. Podpryatov S. S., Huska S. H., Slobodanyue I. M. et al. (2017) Antibacterial resistance of electro welding compound of living tissues. *Klinichna khirurgiya*, № 9, pp. 55–57. DOI: 10.26779/2522-1396.2017.09.55.
16. Podpryatov S. S., Podpryatov S. Ye., Hetman V. H. et al. (2018) Peculiarities of the course of proliferation in interstitial anastomoses, created using the technology of electric welding of living tissues. *Khirurgiya Ukrayiny*, № 2, pp. 60–64. DOI: 10.30978/SU2018260.

Стаття надійшла до редакції 24.10.2018

О. О. Біляєва¹, М. І. Балінська², Є. О. Крижевський², В. В. Погребняк², Р. П. Щеглюк¹, І. О. Скида²

¹Національна медична академія післядипломної освіти імені П. Л. Шупика

Київ, Україна

²Київська міська клінічна лікарня № 6

Київ, Україна

O. O. Bilyayev¹, M. I. Balinska², Y. O. Krizhevskiy², V. V. Pogrebnyak², R. P. Shchegljuk¹, I. O. Skida²

¹Shupyk National Medical Academy of postgraduate education

Kyiv, Ukraine

²Kyiv City Clinical Hospital № 6

Kyiv, Ukraine

ОБГРУНТУВАННЯ ЗАСТОСУВАННЯ СУДИННОГО ПРЕПАРАТУ ЦІЛОСТАЗОЛ У ХВОРИХ З ЦУКРОВИМ ДІАБЕТОМ II ТИПУ З СИНДРОМОМ ДІАБЕТИЧНОЇ СТОПИ

Substantiation of using of vascular preparation of Cilostazol in the patients with diabetes mellitus type II and the syndrome of diabetic foot

Резюме

Одним із найбільш соціально-значимих ускладнень цукрового діабету, яке зустрічається в 30–80% хворих і потребує мультидисциплінарного підходу є розвиток синдрому діабетичної стопи. Наслідком впливу Цілостазолу є виражене пригнічення активації/агрегації тромбоцитів, зменшення ризику тромбозу, збільшена продукція окису азоту та вазодилатація. Проводилось клінічне дослідження на базі Київської міської клінічної лікарні № 6 за період 2016 року, в якому взяли участь 29 пацієнтів. Досліджувався ступінь агрегаційної активності тромбоцитів. Хворі були поділені на 2 групи: основна (17 пацієнтів), в якій призначався «Плестазол», група порівняння (12 пацієнтів), в якій призначалась ацетилсаліцилова кислота. За даними результатів дослідження виявлено, що під впливом препарату «Плестазол» ступінь агрегації тромбоцитів зменшився у 1,8 рази на 10-й день лікування, що у 1,5 рази швидше, ніж в групі хворих, які приймали ацетилсаліцилову кислоту.

Ключові слова: синдром діабетичної стопи, агрегаційна активність тромбоцитів, цілостазол.

Abstract

One of the most social meaningful complications of diabetes mellitus, that meets in 30–80% patients and needs different approach there is development of syndrome of diabetic foot. The consequence of influence of Cilostazol is the expressed oppression of activating/of platelet aggregating, reduction to the risk of thrombosis, megascopic products of nitric oxide and vasodilatation. Clinical research was conducted on the base of the Kyiv municipal clinical hospital № 6 for period of 2016, 29 patients participated in that. The degree of platelet aggregating activity was investigated. Patients were divided into 2 groups: basic (17 patients) «Plestazol» was appointed in that, group of comparison (12 patients), an acetophene was appointed in that. It is educed from data of results of research, that under act of preparation of «Plestazol» the degree of platelet aggregating diminished in 1,8 times on the 10th day of treatment, that at 1,5 time quicker than in the group of patients that accepted acetylsalicylic.

Keywords: syndrome of diabetic foot, platelet aggregation, Cilostazol.

ВСТУП

Одним із найбільш соціально-значимих ускладнень цукрового діабету, яке зустрічається в 30–80% хворих і потребує мультидисциплінар-

ного підходу є розвиток синдрому діабетичної стопи (СДС). СДС – це комплекс змін нервових волокон, судин і капілярів нижніх кінцівок, яка становить загрозу розвитку виразок та некрозів, а також гангрени стопи. У кожного шостого хво-

рого на цукровий діабет розвивається це грізне ускладнення [1, 2].

Перший Міжнародний симпозиум, присвячений СДС, відбувся в 1991 році, на якому була затверджена класифікація, що враховує домінуючі ураження, і прийнята світовим медичним співтовариством за основу. Згідно цієї класифікації, СДС поділяють на такі види:

- нейропатична діабетична стопа – переважні порушення іннервації;
- ішемічна діабетична стопа – переважаючими є порушення мікросудинного компоненту;
- нейро-ішемічна стопа – поєднує в собі ознаки нейропатичної та ішемічної форм.

За класифікацією по Вагнеру існує п'ять стадій розвитку хвороби: нульова стадія – група ризику розвитку, перша стадія – поверхнева виразка, яка обмежена шкірою, друга – глибока виразка (залучено в процес підшкірно-жирова клітковина, м'язова тканина, сухожилля), третя – глибока виразка, що супроводжується ураженням кісткової тканини стопи, четверта – обмежена гангрена пальців, п'ята – гангрена ступні.

Цілостазол (Cilostazol) – це препарат, похідний хінолінону, що інгібує фосфодіестеразу третього типу, підвищує вміст цАМФ у тромбоцитах, гладких м'язах судин, ендотеліальних клітинах. Наслідком такого впливу є виражене пригнічення активації/агрегації тромбоцитів, зменшення ризику тромбозу, збільшена продукція окису азоту та вазодилатація [3]. Доведено, що Цілостазол діє через інгібування ліпополісахарид-індукованого апоптозу та активізації виробництва окису азоту в ендотеліальних клітинах на захист ендотелію [4–6].

Ацетилсаліцилова кислота володіє антиагрегаційною дією, інгібує спонтанну та індуковану агрегацію тромбоцитів [7].

МЕТА ДОСЛІДЖЕННЯ

Вивчити терапевтичну ефективність препарату Цілостазол в комплексному лікуванні хронічної венозної недостатності нижніх кінцівок з супутнім захворюванням цукровий діабет II типу з синдромом діабетичної стопи, оцінити можливості корек-

ції порушень агрегаційної активності тромбоцитів.

МАТЕРІАЛИ І МЕТОДИ

Клінічне дослідження проводилось на базі хірургічного відділення для лікування хворих з гнійними хірургічними захворюваннями та ускладненнями Київської міської клінічної лікарні № 6 за період 2016 року.

Проведено клінічне дослідження для оцінки терапевтичної ефективності препарату Цілостазол («Плестазол», таблетки по 100 мг, виробництва Київського вітамінного заводу, в порівнянні з ацетилсаліциловою кислотою, таблетки по 100 мг, в лікуванні пацієнтів з цукровим діабетом II типу з синдромом діабетичної стопи.

В дослідженні взяли участь 29 пацієнтів, з них осіб чоловічої статі було 19 (65,5%) хворих, жіночої статі було 10 (34,5%) хворих, в яких спостерігалась змішана форма СДС (нейро-ішемічна) та друга стадія за Wagner. Хворі були поділені на 2 групи: 1) основна (17 пацієнтів), в якій призначався «Плестазол». 2) група порівняння (12 пацієнтів), в якій призначалась ацетилсаліцилова кислота. «Плестазол» призначався у дозі 1 таблетка 100 мг 2 р/д, ацетилсаліцилова кислота – 100 мг 1 таблетка 1 р/д.

Пацієнти були репрезентативні по віку, супутнім захворюванням, термінам захворювання. При вивченні результатів лікування групи підлягали порівняльній оцінці.

В роботі застосовані лабораторні, інструментальні методи дослідження (УЗДС артерій нижніх кінцівок, реовазографія, ЕКГ). Визначався ступінь агрегації тромбоцитів. Визначення ступеня агрегації тромбоцитів (адреналінова агрегація) проводилось на агрегометрі AP 2120. Венозна кров забиралась натщесерце на 1 і 10 добу в моновети з цитратом натрію, транспортувалась до лабораторії протягом 1 год. Для даного дослідження норма ступеню агрегації становить 35–92,5%.

РЕЗУЛЬТАТИ ТА ОБГОВОРЕННЯ

Результати дослідження крові на визначення кількості тромбоцитів та ступеня агрегаційної активності тромбоцитів відображені в таблиці.

Таблиця 1

Середній показник тромбоцитів та ступеню агрегаційної активності тромбоцитів

Термін початку прийому препаратів	Середній ступінь агрегаційної активності тромбоцитів, %		Середній ступінь тромбоцитів, тис/мкл		p-level
	Плестазол n = 17	Ацетилсаліцилова кислота n = 12	Плестазол n = 17	Ацетилсаліцилова кислота n = 12	
1-й день до початку лікування	27,5 ± 1,3	28,2 ± 1,3	157,4 ± 1,4	163,2 ± 1,3	< 0,05
На 10-й день від початку лікування	15,4 ± 1,5	23,4 ± 1,2	155,2 ± 1,3	159,6 ± 1,1	< 0,05

Як видно з таблиці у хворих з цукровим діабетом II типу з синдромом діабетичної стопи, які приймали «Плестазол», ступінь агрегації тромбоцитів зменшився у 1,8 рази ($p < 0,05$) на 10 добу. У хворих, які отримували ацетилсаліцилову кислоту ступінь агрегації тромбоцитів зменшився у 1,2 рази ($p < 0,05$) на 10 добу від початку лікування. Отже, на 10 добу від початку лікування ступінь агрегації тромбоцитів в основній групі пацієнтів зменшується в 1,5 рази

швидше, ніж в групі порівняння.

ВИСНОВКИ

Під впливом препарату «Плестазол» ступінь агрегаційної активності тромбоцитів зменшився у 1,8 рази на 10-й день лікування, що у 1,5 рази швидше, ніж в групі хворих, які приймали ацетилсаліцилову кислоту.

ЛІТЕРАТУРА

1. Горобейко М. Б. Синдром діабетичної стопи. Надумана чи реальна загроза // Клінічна ендокринологія та ендокринна хірургія. 2017. – т. 57. – № 1. – С. 81–89. DOI: [https://doi.org/10.24026/1818-1384.1\(57\).2017.96946](https://doi.org/10.24026/1818-1384.1(57).2017.96946)

2. Пиптюк В. О. (2017) Комплексне хірургічне лікування гнійно-некротичних форм діабетичної стопи в умовах неоперабельного периферичного артеріального русла / Діс., Івано-Франківськ, 2017.

3. Hashimoto A., Miyakoda G., Hirose Y., Mori T. (2006) Activation of endothelial nitricoxide synthase by cilostazol via a cAMP/protein kinase A- and phosphatidylinositol3-kinase/Akt-dependent mechanism. *Atherosclerosis*. – Vol. 189. – № 2. – P. 350–357. DOI:10.1016/j.atherosclerosis.2006.01.022

4. Кобза І. І., Рудик Т. Б., Кобза Т. І. Сучасна

деагрегатна терапія у пацієнтів із серцево-судинними захворюваннями // Серце і судини. – 2014 – № 1. – С. 89–96.

5. Hori A. et al. Cilostazol Stimulates Revascularisation in Response to Ischaemia via an eNOS-Dependent Mechanism // *Eur. J. Vasc. Endovasc. Surg.* – 2012. – Vol. 43. – № 1. – P. 62–65. DOI:10.1016/j.ejvs.2011.07.015

6. Біляєва О. О. та ін. Обґрунтування застосування судинних препаратів в комплексному лікуванні хронічної венозної недостатності з трофічними виразками нижніх кінцівок у хворих похилого та старечого віку // Клінічна хірургія. – 2017. – № 11.2. – С. 6–9.

7. Машковский М. Д. Лекарственные средства, т. 1 (изд. 14) / М., Новая волна, 2002.

REFERENCE

1. Gorobeyko M. B. (2017) Diabetic foot syndrome. False or real threat. *Klinichna endokrynolohiia ta endokrynna khirurgiia*, vol. 57, № 1, pp. 81–89. DOI: [https://doi.org/10.24026/1818-1384.1\(57\).2017.96946](https://doi.org/10.24026/1818-1384.1(57).2017.96946).

2. Piptyuk V. O. (2017) Comprehensive surgical treatment of purulent-necrotic forms of diabetic foot in conditions of inoperable peripheral arterial beds. Thesis, Ivano-Frankivsk, (in Ukrainian).

3. Hashimoto A., Miyakoda G., Hirose Y., Mori T. (2006) Activation of endothelial nitricoxide synthase by cilostazol via a cAMP/protein kinase A- and phosphatidylinositol3-kinase/Akt-dependent mechanism. *Atherosclerosis*, Dec. 189, № 2, pp. 350–357. DOI:10.1016/j.atherosclerosis.2006.01.022.

4. Kobza I. I., Rudik T. B., Kobza T. I. (2014)

[Modern disaggregation therapy in patients with cardiovascular disease. *Sertse i sudyny*, 2014, № 1, pp. 89–96.

5. Hori A. et al. (2012) Cilostazol Stimulates Revascularisation in Response to Ischaemia via an eNOS-Dependent Mechanism. *Eur. J. Vasc. Endovasc. Surg.*, Jan.43, No 1, pp. 62–65. DOI:10.1016/j.ejvs.2011.07.015

6. Bilyaeva O. O et al (2017) Rationale of the use of vascular preparations in the complex treatment of chronic venous insufficiency with trophic ulcers of the lower extremities in elderly and old age patients. *Klinichna khirurgiia*, No 11.2, pp. 6–9.

7. Mashkovskiy M. D. (2002) Medicines, tom 1, 14 izdaniye, Moskva, Novaya volna, (in Russian).

Стаття надійшла до редакції 24.10.2018

Г. П. Козинець¹, О. І. Осадча², О. М. Линник², О. О. Шматова²

¹ Національна медична академія післядипломної освіти імені П. Л. Шупика

Київ, Україна

² Державна установа «Інститут гематології та трансфузіології НАМН України»

Київ, Україна

G. P. Kozinets¹, O. I. Osadcha², O. M. Linnyk², O. O. Shmatova²

¹ Shupyk National Medical Academy of postgraduate education

Kyiv, Ukraine

² State institution «Institute of Hematology and Transfusiology of NAMS of Ukraine»

Kyiv, Ukraine

ВПЛИВ ПРЕПАРАТІВ ЕНДОТЕЛІОТРОПНОЇ ДІЇ НА ПОКАЗНИКИ РАНОВОГО ПРОЦЕСУ У ХВОРИХ З ОПІКАМИ

Influencing of endotheliotropic drugs on parameters of the wound process in patients with burns

Резюме

Обстежено 20 хворих з поверхневими та глибокими опіками площею від 12 до 55% (глибоких до 10%) яким застосовували в комплексному лікуванні препарати ендотеліотропної дії. Встановлено, що у хворих з опіками використання препаратів даної групи зумовлює оптимізацію співвідношень вазоконстрикторних та вазодилітаторних цитокінів, зменшує концентрацію цитотоксичних факторів, що впливає на оптимізацію перебігу ранового процесу у хворих даної категорії.

Ключові слова: опіки, рановий процес, гомоцистеїн, ендотелін, оксид азоту.

Abstract

It was examined 20 patients with superficial and deep burns in the area from 12 to 55% (deep to 10%), which were used in the complex treatment of endotheliotropic drugs. It has been established that in patients with burns the use of drugs of this group causes optimization of relations of vasoconstrictor and vasodilatory cytokines, reduces the concentration of cytotoxic factors, which influences optimization of the course of wound process in patients of this category.

Keywords: burns, wound process, homocysteine, endothelin, nitric oxide.

ВСТУП

Опікова хвороба (ОХ) – специфічний симптомокомплекс, який розвивається після опікової травми. Як правило опікова хвороба розвивається, якщо площа поверхневого опіку перевищує 10–12%, а глибокого 5–6%, та складається з послідовних патогенетичних ланок: опікова рана – токсична субстанція – високий протеоліз – зниження природної резистентності – порушення імунологічної реактивності – генералізація опікової інфекції – розвиток септичних ускладнень [1]. За даними літератури, поліорганна недостатність (ПОН) вже 20 років залишається основною причиною летальності серед пацієнтів відділень інтенсивної терапії і реанімації хірургічних стаціонарів, складаючи близько 75–80% загальної летальності. Безпосередніми

чинниками, що визначають ступінь ПОН є різна здатність органів протистояти гіпоксії і зниженню кровотоку, характер шокowego фактору і початковий функціональний стан організму [2, 3].

Термічна травма супроводжується гіперіндукційним рівнем функціонування цитокінової системи в організмі, який супроводжується виділенням великої кількості різноманітних цитокінів. Плазма обпеченого набуває токсичного характеру та здатності ушкоджувати клітини крові. Тканини і окремі речовини в організмі обпеченого, циркулюючи імунні комплекси набувають антигенних властивостей, з'являються антитіла до власних клітин і клітин крові [4, 5].

Серед великої кількості факторів, що можуть спричинити дисфункцію ендотелію особливе місце займає гомоцистеїнова теорія. Гомоцистеїн є основним етіологічним чинником порушення

функції ендотелію [4, 6, 7].

В організмі метаболізм гомоцистеїну відбувається у трьох напрямках: або він перетворюється на метіонін (шлях реметилування), або включається в цикл синтезу цистеїну (і відповідно глутатіону), або в незміненому вигляді дифундує в позаклітинному середовищі. Третій шлях вважається безпосередньою причиною підвищення загальної концентрації гомоцистеїну в позаклітинних рідинах (плазма і сеча) [8]. Тому гомоцистеїнемія має важливе значення не тільки як фактор ушкодження ендотелію, а також як негативний чинник, що спричиняє дисрегуляцію судинного тону, порушення ліпідного обміну та патологію судинно-тромбоцитарного та коагуляційного гемостазу [9].

МЕТА РОБОТИ

Визначити клінічну ефективність використання препаратів ендотеліотропної дії в профілактиці ускладнень ранового процесу у хворих з опіками.

МАТЕРІАЛИ ТА МЕТОДИ

Всім хворим проводилось дослідження в капілярній зоні термічного ураження вмісту гомоцистеїну, ендотеліну та оксиду азоту. Рівень

гомоцистеїну та ендотеліну-1 визначали методом ІФА з використанням набору «Homocystein EIA kit 110-AXH00001» (Axis-Shield, Великобританія) на автоматичному ІФА аналізаторі Immulaite-2000, концентрацію оксиду азоту за вмістом кінцевого продукту оксиду азоту нітриду натрію [2].

Дослідження проводились в гострому періоді опікової хвороби: ранньому післяшокковому періоді на 2–3 добу (вихідні показники), в стадії опікової токсемії на 8–10 добу після травми та на 12–14 добу (після завершення курсу застосування препарату).

Застосування комбінованого амінокислотно-антиоксидантного препарату проводилось з 3–4 доби з моменту травми протягом 5 днів, внутрішньовенно крапельно в обсязі 100 мл 1 раз на добу. Препарат добре переносився хворими, не викликав алергічних реакцій та ускладнень місцевого чи загального характеру. Всі лікувальні заходи (медикаментозна терапія та хірургічне лікування) проводились за стандартною схемою.

РЕЗУЛЬТАТИ ТА ОБГОВОРЕННЯ

Рівні вихідних показників гомоцистеїну периферичної крові та рани у хворих групи представлено на рисунку 1.

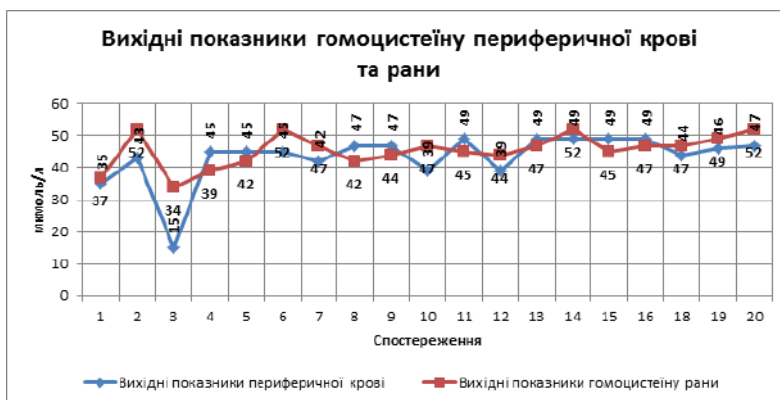

Рис. 1. Рівні вихідних показників гомоцистеїну периферичної крові та рани у хворих групи

Як видно з даних рисунка 1 майже в 50% хворих групи показники гомоцистеїну рани перевищували показники гомоцистеїну крові, що вка-

зує на значне порушення проникності судинної стінки та мембран та на цитотоксичну дію його на опікову рану.

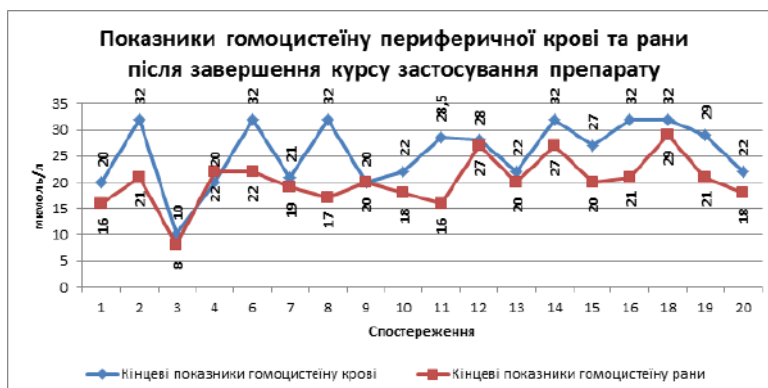


Рис. 2. Рівні показників гомоцистеїну периферичної крові та рани у хворих групи після завершення курсу

Після завершення курсу застосування препарату відзначається значне зниження рівнів показників гомоцистеїну периферичної крові та рани, що вказує на відновлення проникності судин та зменшення його цитотоксичної дії.

В результаті проведених досліджень нами встановлено, що у хворих основної групи на 3 добу після травми показники вмісту гомоцистеїну в капілярній крові зони опіку визначались в межах $44,4 \pm 1,8$ у.о. (табл. 1).

Таблиця 1

Показники вмісту гомоцистеїну в капілярній крові зони ураження у хворих з опіками,
 $M \pm m$ у.о., $n = 20$

Досліджувані показники	Одиниці виміру	Строки дослідження, доба			Референтні значення
		2–3	8–10	12–14	
Основна група ($n = 20$)					
Вміст гомоцистеїну	у.о.	$44,4 \pm 1,8^*$	$30,5 \pm 1,6^{*, **, ***}$	$22,7 \pm 1,5^{*, **, ***}$	$10,2 \pm 0,5$
Група порівняння ($n = 15$)					
Вміст гомоцистеїну	у.о.	$43,3 \pm 1,7^*$	$40,5 \pm 2,6^*$	$38,2 \pm 2,4^*$	$10,2 \pm 0,5$

Примітка: * – вірогідно порівняно з референтними показниками ($p < 0,05$);

** – вірогідно порівняно з показниками групи порівняння ($p < 0,05$);

*** – вірогідно порівняно з вихідними показниками ($p < 0,05$)

При визначенні вмісту гомоцистеїну на 8–10 добу після травми встановлено зниження його концентрації відносно вихідних значень в 1,45 рази ($p < 0,05$). В той час у хворих групи порівняння показники вмісту гомоцистеїну в капілярній крові зони опіку перевищували значення основної групи в 1,33 рази ($p < 0,05$).

На 12–14 добу після травми встановлена тенденція до подальшого зниження вмісту гомоцистеїну в капілярній крові зони ураження у хворих з опіками основної групи по відношенню до вихідних значень. Досліджувані показники були в 1,96 рази нижче ($p < 0,05$) вихідних у хворих основної групи і в 1,13 рази – групи порівняння.

Гомоцистеїн це амінокислота, проміжний продукт, який утворюється в процесі метаболізму амінокислоти метіоніну та є фактором ризику судинних ускладнень. Підвищені концентрації ГЦ мають цитотоксичний ефект. ГЦ окислюється в плазмі периферичної крові. При цьому утворюється велика кількість кисневих радикалів, які володіють значним ушкоджуючим впливом на ендотелій судинної стінки, посилюють агрегацію тромбоцитів, що не тільки сприяє пошкодженню ендотелію, але має вплив на формування та підтримку системної запальної

відповіді та пов'язано з підвищенням концентрації в крові основних маркерів запалення (фібриногену, ІЛ-6 та СРБ). Гомоцистеїнемія супроводжується значним збільшенням продукції тканинного фактору, зниженням активності природних антикоагулянтів та тканинного активатора плазмогену, що є значним при розвитку ускладнень у хворих з опіками. Підвищення вмісту ГЦ, пов'язане з індукцією прозапального фенотипу, що призводить до активації ендотеліальних адгезивних молекул (наприклад ендотеліну), адгезії моноцитів та тромбоцитів і маніфестації судинних ускладнень в зоні термічного ураження.

При цьому у хворих основної групи встановлена значна тенденція до зниження вмісту гомоцистеїну в капілярній крові зони термічного ураження, що свідчить про значний ендотеліотропний ефект застосованих препаратів.

Нами було проведено визначення вмісту ендотеліну-1 в капілярній крові зони термічного ураження. В результаті проведених досліджень встановлено, що у хворих з опіками на 2–3 добу після травми вміст ендотеліну-1 в зоні термічного ураження значно перевищував референтні показники (табл. 2).

Таблиця 2

Показники вмісту ендотеліну-1 в капілярній крові зони ураження у хворих з опіками
 $M \pm m$ у.о., $n = 20$

Досліджувані показники	Одиниці виміру	Строки дослідження, доба			Референтні значення
		2–3	8–10	12–14	
Основна група ($n = 10$)					
Вміст ендотеліну 1	у.о.	$8,4 \pm 0,1^*$	$5,2 \pm 0,1^{*, **, ***}$	$4,1 \pm 0,1^{*, **, ***}$	$0,9 \pm 0,1$
Група порівняння ($n = 10$)					
Вміст ендотеліну 1	у.о.	$8,1 \pm 0,3$	$7,9 \pm 0,2$	$6,6 \pm 0,1^{***}$	$0,9 \pm 0,1$

Примітка: * – вірогідно порівняно з референтними показниками ($p < 0,05$);

** – вірогідно порівняно з показниками групи порівняння ($p < 0,05$);

*** – вірогідно порівняно з вихідними показниками ($p < 0,05$)

При визначенні вмісту ендотеліну-1 на 8–10 добу після травми у хворих основної групи встановлено його зниження відносно вихідних значень у 1,61 рази ($p < 0,05$), хворих групи порівняння – в 1,02 рази.

В подальшому (на 12–14 добу) нами встановлено зниження відносно вихідних значень вмісту ендотеліну-1 в зоні термічного ураження у

хворих основної групи в 2,05 рази ($p < 0,05$), а у хворих групи порівняння в 1,23 рази ($p < 0,05$).

При визначенні вмісту оксиду азоту в капілярній крові термічного ураження нами встановлено, що у хворих з опіками досліджувані показники перевищували значення референтних у пацієнтів обох обстежених груп ($p < 0,05$), таблиця 3.

Таблиця 3

Показники вмісту кінцевого продукту оксиду азоту нітриту натрію в сироватці крові у хворих з опіковою хворобою ($M \pm m$), (мкмоль/л), $n = 20$.

Досліджувані показники	Одиниці виміру	Строки дослідження, доба			Референтні значення
		2–3	8–10	12–14	
Основна група ($n = 10$)					
Нітрит натрію	мкмоль/л	8,7 ± 0,15*	7,5 ± 0,12*,**,***	6,9 ± 0,52*,**,***	4,69 ± 0,42
Група порівняння ($n = 10$)					
Нітрит натрію	мкмоль/л	8,9 ± 0,17	8,2 ± 0,11	7,8 ± 0,14	4,69 ± 0,42

Примітка: * – вірогідно порівняно з референтними показниками ($p < 0,05$);

** – вірогідно порівняно з показниками групи порівняння ($p < 0,05$);

*** – вірогідно порівняно з вихідними показниками ($p < 0,05$)

На 8–10 добу після травми у хворих основної групи нами встановлено зниження показників вмісту кінцевих продуктів оксиду азоту по відношенню до вихідних показників в 1,16 рази ($p < 0,05$), у групі порівняння у 1,08 рази ($p < 0,05$). В подальшому на 12–14 добу нами встановлено зниження цих показників відносно вихідних значень у хворих основної групи в 1,26 рази ($p < 0,05$), групи порівняння – у 1,14 рази.

Відомо, що надмірна продукція NO сприяє зниженню венозного тону, порушенню перфузії тканин, виникненню вогнищ ішемії в опіковій рані, що сприяє подальшій активації клітин, що продукують цитокіни та інші медіатори запалення. Крім того, під впливом оксиду азоту відбувається виражена вазодилатація, збільшується судинна проникність, формується набряк з наступним розвитком запальної реакції. Це збільшує тяжкість порушення функції місцевої імунної системи, порушує її здатність регулювати продукцію медіаторів запалення, призводить до збільшення вмісту їх у крові та прогресуванню

синдрому системної реакції запалення у хворих з опіками. Зниження рівня NO в крові у хворих основної групи призводить до компенсаторної вазоконстрикції та зниження проявів судинного спазму. В той час у хворих групи порівняння помірно зниження оксиду азоту в капілярній крові зони термічного ураження в подальшому зумовлює порушення проліферативних процесів в судинній стінці, які є пусковим механізмом для розвитку ускладнень ранового процесу при опіках [2].

ВИСНОВОК

В результаті проведених досліджень встановлено, що використання в сучасній терапії опіків препаратів ендотеліотропної дії оптимізує розвиток ранового процесу та знижує ризик розвитку та маніфестації судинних ускладнень в зоні термічної травми, що приводить до зменшення площі поглиблення ран та скорочення термінів епітелізації поверхневих термальних опіків.

ЛІТЕРАТУРА

1. Андрієшин О. П., Чернишенко В. П., Антонюк С. А. Значення інтоксикації організму в розвитку ультраструктурних змін в органах нервової системи і серці при експериментальній термічній травмі // Вісник наукових досліджень. – 2000. – № 2. – С. 7.

2. Голиков П. П., Николаев Н. Ю., Гавриленко И. А. и др. Оксид азота и перекисне окисление липидов как фактор эндогенной интоксикации при неотложных состояниях // Патологическая

физиология и экспериментальная терапия. – 2000. – № 2. – С. 6–9.

3. Гусак В. К., Шано В. П., Заяц Ю. В. Ожоговый шок: оптимизация интенсивной терапии // Український медичний часопис. – 2002. – Т. 9 (10). – № 5 (31). – С. 84–87.

4. Исаков Ю. Ф., Белобородова Н. В. Сепсис у детей / М.: Издатель Мокеев, 2001. – 369 с.

5. Нетюхайло Л. Г., Харченко С. В., Костенко А. Г. Патогенез ожоговой болезни / Світ меди-

цини та біології. – 2011 – № 1. – С. 127–131.

6. Козинець Г. П. та ін. Опікова травма та її наслідки: (керівництво для практичних лікарів) / Дніпропетровськ: Преса України, 2008. – 224 с.

7. Козинець Г. П., Осадча О. І., Линник О. М., Боярська Г. М. Застосування комбінованого амінокислотного-антиоксидантного препарату в лікуванні хворих з опіковою хворобою. Тези 17 міжнародної конференції «Клініко-технологічні виклики в етапній та реконструктивній хірургії. Вогнепальні та побутові рани, електро-

зварювання живих тканин, діабетична стопа», 30 листопада 2 грудня, 2017 року / Київ. С. 16–18.

8. Шевченко О. П., Олефрієнко Г. А. Гипергомоцистеинемия и ее клиническое значение // Лаборатория. – 2002. – № 1. – С. 4–12.

9. Medina M. A. Glutamine and cancer // J. Nutrition. – 2001. – Vol. 131. – 9S. – P. 2539S–2542S.

10. Приступа Л. Н., Грек А. В., Атаман Ю. О. Клінічне значення гомоцистеїнемії в атеросклеротичному процесі // Вісник СумДУ. Серія «Медицина». – 2012. – № 1. – С. 54–61.

REFERENCE

1. Andriyishin O. P., Chernyshenko V. P., Antonyuk S. A. (2002) Value of intoxication of the organism in the development of ultrastructural changes in the organs of the nervous system and the heart at the experimental thermal trauma. *Visnyk naukovykh doslidzhen*, № 2, p. 7.

2. Golikov P. P., Nikalayev N. Yu., Gavrilenko I. A., et al. (2000) Nitric oxide and lipid peroxidation as a factor of endogenous intoxication in emergency conditions. *Patologicheskaya fiziologiya i eksperimentalnaya terapiya*, № 2, pp. 6–9.

3. V. Gusak, V. K., Shano V. P., Zayats Yu. V. (2002) Burn shock: optimization of intensive therapy. *Ukrayinskyu medychnyy chasopys*, vol. 9 (10), № 5 (31), pp. 84–87.

4. Isakov Yu. F., Beloborodova N. V. (2001) Sepsis in children. *Moskva: Izdatel Mokeyev*, (in Russian).

5. Netyuhaylo L. G., Kharchenko S. V., Kostenko A. G. (2011) Патогенез ожоговой болезни. *Svit medytsyny ta biolohiyi*, № 1, pp. 127–131.

6. Kozynets G.P. et al. (2008) Burn trauma

and its consequences: (guide for practitioners). *Dnipropetrovsk, Presa Ukrayiny*, (in Ukrainian).

7. Kozinets G. P., Osadcha O. I., Linnik O. M., Boyarskaya G. M. (2017) Application of the combined amino acid-antioxidant preparation in the treatment of patients with burn disease. Theses of the 17th international conference «Clinical and Technological Challenges in Stage and Reconstructive Surgery. Fire and everyday wounds, electric welding of living tissues, diabetic foot», November 30, December 2. Kyiv, (in Ukrainian).

8. Shevchenko O. P., Olefrienko G. A. (2002) Hyperhomocysteinemia and its clinical significance. *Laboratoriya*, No 1, pp. 4–12.

9. Medina M. A. (2001) Glutamine and cancer. *J. Nutrition*, vol. 131, 9S, pp. 2539S–2542S.

10. Pritorta L. N., Grek A. V., Ataman Yu. O. (2012) Clinical significance of homocysteineemia in the atherosclerotic process. *Visnyk SumDU. Seriya «Medytsyna»*, № 1, pp. 54–61.

Стаття надійшла до редакції 24.10.2018

М. М. Стець, В. Р. Антонів, Ю. П. Цюра
Національний медичний університет імені О. О. Богомольця
Київ, Україна

M. M. Stets, V. R. Antoniv, Yu. P. Tsyura
Bogomolets National Medical University
Kyiv, Ukraine

КОМПЛЕКСНЕ ЛІКУВАННЯ ХВОРИХ ПОХИЛОГО ТА СТАРЕЧОГО ВІКУ З АНАЕРОБНОЮ НЕКЛОСТРИДАЛЬНОЮ ІНФЕКЦІЄЮ, КОМОРБІДНИМИ СТАНАМИ ТА ЦУКРОВИМ ДІАБЕТОМ

Complex treatment of elderly and old-aged patients with
anaerobic non-clostridial infection, comorbid conditions and
diabetes mellitus

Резюме

Проаналізовано результати лікування 58 хворих з анаеробною неклострідиальною флегмоною м'яких тканин за останні 5 років, що складало 1,5% від загальної кількості 3750 хворих з гнійною патологією м'яких тканин. Запорукою ефективності лікування хворих з гнійно-некротичними процесами м'яких тканин у пацієнтів похилого та старечого віку з поліморбідною патологією та цукровим діабетом є рання діагностика гнійно-запального процесу та його ліквідація. Визначено, що головним критерієм успішності хірургічної обробки анаеробних неклострідиальних флегмон м'яких тканин, було широке розкриття гнійного вогнища з некретомією, після передопераційної посиндромної терапії та подальше комбіноване лікування в Українському медичному центрі інтенсивної терапії сепсису. Проведений комплекс лікувальних заходів у хворих з поширеною анаеробною неклострідиальною інфекцією на фоні супутніх захворювань, дало змогу одержати позитивний результат у 28 (48%) хворих. У 23 (39,6%) хворих виконано комбіновану дермопластику у зв'язку з об'ємним дефектом після некретомії, у 7 (12,4%) хворих поліорганна дисфункція мала незворотній характер.

Ключові слова: анаеробна неклострідиальна флегмона, поліморбідна патологія, екстракорпоральні методи детоксикації.

Abstract

The results of treatment of 58 patients with anaerobic non-clostridial soft tissue phlegmon for the last 5 years have been analyzed, which was 1,5 % of the total number – 3750 patients with purulent pathology of soft tissues. The key to the effectiveness of treatment of patients with purulent-necrotic processes of soft tissues in elderly and senile patients with polymorphic pathology and diabetes is the early diagnosis of purulent-inflammatory process and its elimination. It was determined that the main criterion for the successful surgical treatment of anaerobic non-clostridial phlegmon of soft tissues was the widespread opening of purulent focus with necrectomy, after preoperative syndromic treatment and further combined treatment at the Ukrainian Medical Center for Intensive Therapy of Sepsis. A complex of medical interventions was conducted in patients with anaerobic non-clostridial infections spreading on the background of concomitant diseases and allowed to obtain a positive result in 28 (48%) patients. In 23 (39,6%) patients, combined dermoplasty was performed due to the big defect after necrectomy, and in 7 (12,4%) patients, multiple organ dysfunction was irreversible.

Keywords: anaerobic non-clostridial phlegmon, polymorphic pathology, extracorporeal methods of detoxification.

ВСТУП

Гнійно-некротичні процеси м'яких тканин у пацієнтів похилого та старечого віку з поліморбідною патологією та цукровим діабетом нерідко супроводжується анаеробною неклостридіальною флегмоною і складає 30–37% в структурі хворих з хірургічною інфекцією [1, 2, 7, 10]. Особливої актуальності ця нозологія набуває при пізній госпіталізації та недостатньому догляді в амбулаторних умовах, що створює негативні статистичні показники від 9 до 26% [4, 5, 8, 14]. Це пояснюється виключно важким перебігом хвороби, високою швидкістю прогресування гнійно-некротичного процесу і його поширенням на велику площу м'яких тканин. Останній залишається чинником розвитку сепсису та поліорганної дисфункції і обтяжує поліморбідну фонову патологію [12, 13].

Суттєвим компонентом даного процесу є імунна депресія, що вимагає інтегрованого вибору лікування, а саме цитокінових препаратів для корекції імунологічного хаосу у даної категорії хворих. Саме це дає резерви і створює умови залучення технологічного забезпечення на всіх етапах лікування цієї важкої патології, і пояснює актуальність даної проблеми [7, 8, 15].

МЕТА ДОСЛІДЖЕННЯ

Покращити результати лікування хворих на анаеробну неклостридіальну флегмону м'яких тканин з важкою супутньою патологією на тлі цукрового діабету.

МАТЕРІАЛИ І МЕТОДИ

За останні 5 років в клініці перебували на лікуванні з анаеробною неклостридіальною флегмоною м'яких тканин 58 (1,5%) від загальної кількості – 3750 хворих з гнійною патологією м'яких тканин. Чоловіків було 33, жінок 25, всі віком 65–85 років. Із них у 30 хворих були прояви серцево-судинних порушень – гіпертонічна хвороба, серцева недостатність в стадіях субдекомпенсації, облітеруючий атеросклероз судин нижніх кінцівок, 12 пацієнтів хворіли на цукровий діабет та перебували у декомпенсованому стані, у 4 хворих – посттромбофлеботичний синдром, як наслідок довго існуючої варикозної хвороби нижніх кінцівок, у 3 хворих – подагра. У 15 хворих первинною причиною гнійного процесу з агресивним прогресуванням та переходом у неклостридіальну форму на фоні множинної патології слугувала травма, місцева алергічна реакція шкіри, по 3 ін'єкції лікарських препаратів, самолікування гнійних запальних процесів шкіри, поганий догляд та тривале недотримання правил особистої гігієни. У всіх хворих, що надходили на лікування в клініку на перше

місце виступали явища вираженої інтоксикації загального характеру та проявів запального процесу м'яких тканин організму.

Всім хворим при госпіталізації виконували загальноклінічні дослідження, рентгенографію легень та ультразвукове дослідження органів черевної порожнини, за показаннями – ультразвукове дослідження судин.

Важливим аспектом в обстеженні для цієї категорії хворих є виконання імунологічних досліджень. Визначення маркерів ендогенної інтоксикації здійснювали на підставі змін оптичної щільності сироватки крові. Цитохімічне дослідження функціонально-метаболічної активності лейкоцитів проводили із застосуванням тесту спонтанного та індукованого поглинання і відновлення нітросинього тетразолію нейтрофільними гранулоцитами (НСТ-тест). Про активність Т- та В-лімфоцитів судили на підставі реакції баглатної трансформації з використанням мітогену фітогемаглютиніну. Оцінку імунного статусу та кількості Т-лімфоцитів проводили на підставі реакції аутолітичного розеткоутворення.

З метою короткочасної передопераційної підготовки госпіталізацію проводили у відділення інтенсивної терапії та реанімації.

РЕЗУЛЬТАТИ ДОСЛІДЖЕННЯ
ТА ЇХ ОБГОВОРЕННЯ

Гнійно-некротичні процеси різної локалізації у всіх хворих супроводжувалися суб'єктивними і об'єктивними змінами – некритичним ставленням до свого важкого стану та дезорієнтацією. Незалежно від локалізації процесу ключовими симптомами були лихоманка, біль у ділянці гнійнозапального процесу, місцева гіпертермія, гіперемія шкіри з наявністю багрово-ціанотичних плям без чіткої межі, тахікардія до 110 ударів за 1 хв., блідість шкіри землистого відтінку та іктеричність склер. Частота дихання сягала 32 дихальних рухів за 1 хв. Слід зазначити, що всі хворі були адинамічні, тією чи іншою мірою. При ретроспективному аналізі відзначено пряму пропорційність ступеня тяжкості токсико-септичних проявів терміну госпіталізації. У 25 (43%) пацієнтів прояви ендотоксикозу мали середній ступінь вираження, в 33 (57%) – тяжкий. Це, своєю чергою, відображалось як у лабораторних, так і в інструментальних методах діагностики.

При бактеріологічному дослідженні у хворих епідермальний стафілокок та золотистий стрептокок асоціювались з ентерококом, клебсієлою та ентеробактером, рідше – з іншою кишковою флорою і неферментуючими бактеріями. Також висівали неклостридіальні анаероби та синьогнійну паличку. Ці мікроорганізми були висіяні у вигляді монокультури 12,4% хворих, у 58,2% – асоціації двох видів мікробів, у 29,4% – асоціації трьох видів умовнопатогенних мікроорганізмів. Про-

яви стабілізації гомеостазу, як клінічно, так і лабораторно з інструментальними даними, були прямо пропорційними терміну виконання хірургічного втручання та ступеню тяжкості токсикосептичної поліорганної дисфункції.

При визначенні основних розрахункових методів оцінки ендогенної інтоксикації встановлено підвищення лейкоцитарного індексу інтоксикації (ЛІ) до $(1,86 \pm 0,07)$ ум. од. та гематологічного індексу інтоксикації (ГІ) до $(1,45 \pm 0,07)$, при $p < 0,05$.

При цьому показники цитолітичної активності цільної сироватки крові були на рівні $30,27 \pm 0,22$, токсинозв'язуюча активність білків автологічної сироватки становила $0,078 \pm 0,007$ мкг барвника/мг білка відповідно. При середньому ступені ці показники були, відповідно, $40,29 \pm 1,56$ та $0,069 \pm 0,009$ мкг барвника/мг білка, при важкому – $54,76 \pm 2,47$ та $0,04 \pm 0,007$ мкг барвника/мг білка. Рівень прокальцитоніну з тяжким ендотоксикозом був підвищений у середньому до $3,75 \pm 0,6$ ($p < 0,05$). При вивченні уражень серцево-судинної системи у хворих тяжкого ступеня виявлено зміни скоротливості міокарда, що проявлялись діастолічною недостатністю, мітральною регургітацією і дисфункцією папілярних м'язів.

Враховуючи вищезазначене, хворим із середнім та важким ступенем інтоксикації перед хірургічним лікуванням проводили інтенсивну передопераційну підготовку, включаючи емпіричну антибактеріальну терапію. Останню моделювали після отримання бактеріологічного пейзажу з врахуванням грам негативної та змішаної флори. Для кращої проникливості в тканини використовували ангіопротекторну терапію.

Головним критерієм хірургічної обробки, яку проводили під ендотрахеальним наркозом, було широке розкриття гнійного вогнища з некретомією, після чого хворих переводили для подальшого лікування в Український медичний центр інтенсивної терапії сепсису. Місцеве лікування заключалося у проведенні хірургічної обробки гнійної рани – широке розсічення шкіри та м'яких тканин з висіченням нежиттєздатних та некротизованих, зі слизистим набряком та трамбованими судинами підшкірної клітковини, некротизованої, сірого забарвлення фасції, м'язів, що мають колір «вареного м'яса» з вираженим набряком та надмірним виділенням в'язкої рідини брудно-коричневого забарвлення. Ранова поверхня майже не кровоточить, а кров, що виділялася мала темно-вишневий колір. Всі навколишні тканини мали вигляд целюліту, міозиту, слизистого набряку з присутністю трамбованих судин, некротичні фасції тусклі, що розцінено як патогномонічні ознаки анаеробної неклостридіальної інфекції. Протягом всієї операції проводилося рясне зрошування розчинами антисептиків, у т. ч. перекисом водню. Операцію

закінчували широким дрениванням без зведення та зашивання країв рани. В подальшому проводили додаткову санацію рани, некретомії в межах здорових тканин. При ліквідації гнійно-некротичного процесу виконували накладання вторинних швів, та різні види пластик.

Післяопераційне загальне інтенсивне лікування включало комплекс заходів. Важливе місце посідає використання ефективної інфузійної полікомпонентної, дезінтоксикаційної та імуностимулюючої терапії. У 34 (58%) хворих проведено екстракорпоральний метод детоксикації. Тривале використання антибактеріальних засобів повинно ґрунтуватися на чутливості до збудників. Висіяні в синергічній асоціації грам негативні бактерії: *E. Coli* (73,1%), *Proteus spp.* (40,1%), *Enterobacter spp.* (30,3%), *Staph. aureus* (36,4%), *Staph. Epidermidis* (34,3%) з анаеробними неклостридіальними *Bacteroides fragilis* (85,7%), *Peptostreptococcus spp.* (70,7%), *Peptococcus spp.* (70,4%), *Fusobacterium nucleatum* (45,1%), змушують застосовувати антибіотики різних груп – цефалоспоріни, фторхінолони, аміноглікозиди, макроліди, карбепенеми та інші [3, 6, 11].

В обов'язковий перелік лікування входила корекція та компенсація супутньої патології із стабілізацією вуглеводного, білкового обміну.

Проведений комплекс лікувальних заходів у хворих з поширеною анаеробною неклостридіальною інфекцією на фоні супутніх захворювань, дало змогу одержати позитивний результат у 28 (48%) хворих. У 23 (39,6%) хворих виконано комбіновану дермопластику у зв'язку з об'ємним дефектом після некретомії, у 7 (12,4%) хворих поліорганна дисфункція мала незворотній характер.

ВИСНОВКИ

1. Лікування хворих з анаеробною неклостридіальною інфекцією на фоні супутніх захворювань є складною проблемою сучасної хірургії та вимагає комплексного підходу до її вирішення. Запорукою ефективності лікування хворих з гнійно-некротичними процесами м'яких тканин у пацієнтів похилого та старечого віку з поліморбідною патологією та цукровим діабетом є рання діагностика гнійно-запального процесу та його ліквідація.

2. Ступінь важкості ендотоксикозу прямо пропорційно залежить від терміну госпіталізації хворих.

3. Середній і тяжкий ступінь токсикосептичних проявів вимагає ретельного підбору антибіотикотерапії з обов'язковим використанням ангіопротекторних препаратів та екстракорпоральних методів детоксикації.

ЛІТЕРАТУРА

1. Багненко С. Ф. и др. Хирургические инфекции кожи и мягких тканей / Рос. Нац. рекомендации (под ред. В. С. Савельева) / М., 2009. – 92 с.
2. Болквядзе Э. Э. Сложные формы острого парапроктита (клиника, диагностика, лечение): автореф. дис. д. мед. н., М., 2009. – 50 с.
3. Брехов Е. И. и др. Анаэробная неклостридиальная флегмона. Клиническое наблюдение // Хирургия. Журн. им. Н. И. Пирогова. – 2008. – № 12. – С. 49–52.
4. Гусак И. В., Иванова Ю. В. Роль карбапенемов в лечении абдоминального сепсиса / Материалы науч. конгрессу «IV Міжнародні Пироговські читання»: присвячений 200-річчю М. І. Пирогова, XXII з'їзд хірургів України. Вінниця. – 2010. – Т. I. – С. 128–129.
5. Гусак И. В., Иванова Ю. В. Тактика лечения анаэробной инфекции // Харківська хірургічна школа. – 2010. – № 1. – С. 84–88.
6. Ковтонюк В. А. та ін. Інфекційний контроль та порівняльна характеристика мікробіологічних досліджень гнійних ран у відділеннях хірургічного профілю / Материалы наукового конгрессу «IV Міжнародні Пироговські читання»: присвячений 200-річчю М. І. Пирогова XXII з'їзд хірургів України. Вінниця, 2010. – Т. I. – С. 213.
7. Козлов В. К. Сепсис: этиология, иммунопатогенез, концепция современной иммунотерапии / К., «АННА-Т», 2007. – 296 с.
8. Кондратенко П. Г., Соболев В. В. Хирургическая инфекция: практ. руководство / Донецк, 2007. – 512 с.
9. Кононенко П. Г. и др. Особенности лечения больных с анаэробным парапроктитом // Харківська хірургічна школа. – 2009. – № 2. – С. 39–40.
10. Ляпунов Н. А. и др. Разработка препаратов с катионными антисептиками // Раны и раневые инфекции: тез. докл. I Международного конгресса, Москва 11–13 октября 2012 г. Москва, 2012. – С. 210–212.
11. Сотников А. В., Асланян С. А., Сапа С. А. Анаэробна неклостридіальна інфекція порожнини таза: класифікація та її практичне застосування // Клінічна хірургія. – 2014. – № 1. – С. 50–52.
12. Строй О. О. та ін. Спонтанна гангрена калитки: досвід лікування // Пол. урологія. – 2008. – Т. 61. – № 1. – С. 40–44.
13. Штанюк Е. А., Минухин В. В. Этиология гнойно-воспалительных заболеваний, вызванных условно-патогенными микроорганизмами в неинфекционной больнице и чувствительность основных возбудителей к антибиотикам // Научные ведомости БелГУ, серия «Медицина», «Фармация». – 2013. – № 25. – С. 73–77.
14. Angoules A. B., Kontakis G., Diakoulakies E. Necrotising fasciitis of upper and lower limb: a systematic review // Injury. – 2007. – № 38. – P. 19–26.
15. Mohamed I. A. Prevalence of nosocomial wound infection among postoperative patients and antibiotics patterns at teaching hospital in Sudan // J. Med. Sci. – 2012. – № 4 – С. 29–34.

REFERENCE

1. Bagnenko S. F. et al. (2009) Surgical infections of the skin and soft tissues. Ros. Nats. rekomendatsii (pod red. V. S. Savelyeva), M., (in Russian).
2. Bolkvadze E. E. (2009) Complicated forms of acute paraproctitis (clinic, diagnosis, treatment). MD Thesis, M., (in Russian).
3. Brekhov E. I., et al., (2008) Anaerobic non-clostridial phlegmon. Clinical observation. Khirurgiya. Zhurn. im. N. I. Pirogova, № 12, pp. 49–52.
4. Gusak I. V., Ivanova Yu. V. (2010) Role of carbapenems in the treatment of abdominal sepsis. Materialy nauk. konhresu «IV Mizhnarodni Pyrohovski chytannya»: prysvyachenyy 200-richchyu M. I. Pyrohova, XXII zyizd khirurhiv Ukrayiny, Vynnytsya, vol. 1, pp. 128–129.
5. Gusak I. V., Ivanova Yu. V. (2010) The treatment tactics of anaerobic infection. Kharkivska khirurhichna shkola, № 1, pp. 84–88.
6. Kovtonyuk V. A. et al. (2010) and others. Infectious control and comparative characterization of microbiological researches of purulent wounds in surgical departments. Materialy nauk. konhresu «IV Mizhnarodni Pyrohovski chytannya»: prysvyachenyy 200-richchyu M. I. Pyrohova, XXII zyizd khirurhiv Ukrayiny, Vynnytsya, vol. 1, p. 213.
7. Kozlov V. K. (2007) Sepsis: etiology, immunopathogenesis, the concept of modern immunotherapy. K., ANNA-T, (in Russian).
8. Kondratenko P. G., Sobolev V. V. (2007) Surgical infection: pract. Leadership. Donetsk, (in Russian).
9. Kononenko P. G. et al. (2009) Features of the treatment of patients with anaerobic paraproctitis. Kharkivska khirurhichna shkola, No 2, pp. 39–40.
10. Lyapunov N. A. et al. (2012) Development of drugs with cationic antiseptics. Rany i ranevyye infektsii: tez. dokl. I Mezhdunarodnogo kongressa, Moskva 11–13 oktyabrya 2012 g., Moskva, pp. 210–212.

11. Sotnykov A. V., Aslanyan S. A., Sapa S. A. (2014) Anaerobic Non-cluster infections of the pelvic cavity: classification and its practical application. *Klinichna khirurgiya*, № 1, pp. 50–52.
12. Story O. O. et al. (2008) Spontaneous Gangrene Gut: Treatment Experience. *Pol. Urolohyya*, vol. 61, № 1, pp. 40–44.
13. Shtanyuk Ye. A., Minukhin V. V. (2013) Etiology of purulent-inflammatory diseases caused by conditionally pathogenic microorganisms in a non-infectious hospital and sensitivity of major pathogens to antibiotics. *Nauchnyye vedomosti BelGU, seriya «Meditsina», «Farmatsiya»*, № 25, pp. 73–77.
14. Angoules A. B., Kontakis G., Diakoulakies E. (2007) Necrotising fasciitis of upper and lower limb: a systematic review. *Ingury*, vol. 38, pp. 19–26.
15. Mohamed I. A. (2012) Prevalence of nosocomial wound infection among postoperative patients and antibiotics patterns at teaching hospital in Sudan. *J. Med. Sci.*, № 4, pp. 29–34.

Стаття надійшла до редакції 26.10.2018

С. М. Діденко¹, І. М. Савицька²

¹Клінічна лікарня «ФЕОФАНІЯ» Державного управління справами
Київ, Україна

²Державна установа «Національний інститут хірургії та трансплантології ім. О. О. Шалімова НАМН України
Київ, Україна

S. N. Didenko¹, I. M. Savitska²

¹Clinical Hospital «FEOFANIYA» of State Directorate for Affairs
Kyiv, Ukraine

²State Institute «Shalimov's Nacional Institute of Surgery and Transplantation» to Nacional Academy of medical
Sciences of Ukrainian
Kyiv, Ukraine

УРАЖЕННЯ ГЕМОМІКРОЦИРКУЛЯТОРНОГО РУСЛА У ХВОРИХ НА ЦУКРОВИЙ ДІАБЕТ З КРИТИЧНОЮ ІШЕМІЄЮ НИЖНЬОЇ КІНЦІВКИ

Defeat of the microcirculatory bed in patients with diabetes mellitus with critical ischemia of the lower limb

Резюме

Мета дослідження. Розробити методику розрахунку показнику ступеня діабетичної мікроангіопатії на підставі визначення кількісних характеристик ураження гемомікроциркуляторного русла шкіри у хворих на цукровий діабет з критичною ішемією нижньої кінцівки.

Матеріали методи. Були відібрані зразки парафінових блоків шкіри 49 хворих (дослідна група) на цукровий діабет, тип II з хронічною критичною ішемією нижньої кінцівки на тлі поєданого стенотично-оклюзійного ураження артерій стегнового та підколінно-гомількового сегментів в поєднанні з виразково-некротичним ураженням стопи, які проходили лікування в Центрі судинної хірургії клінічної лікарні «ФЕОФАНІЯ» Державного управління справами протягом 2013–2016 рр. Групою порівняння були вибрані зразки шкіри та м'язів 20 пацієнтів, що не мали системних захворювань.

Проводили гістологічні та імуногістохімічні дослідження для виявлення колагену IV – маркеру базальних мембран, VEGF – васкулярного ендотеліального росткового фактору; CD31 – ендотеліального фактору; гладком'язового актину. Вимірювали та порівнювали діаметр кровоносних судин гемомікроциркуляторного русла шкіри та м'язів, щільність капілярів. На підставі отриманих даних проводили розрахунок показника ступеня діабетичної мікроангіопатії.

Результати та обговорення. Були виявлені характерні зміни морфометричних показників

Abstract

Purpose of the study. To develop the method of calculation of the index of degree of diabetic microangiopathy on the basis of determining the quantitative characteristics of damage to the hemomycocirculatory skin of the skin in patients with diabetes mellitus with critical ischemia of the lower limb.

Material and methods. Samples of paraffin blocks of skin of 49 patients (experimental group) on diabetes mellitus, type II with chronic critical ischemia of the lower limb, were selected on the background of combined stenotic-occlusive lesions of the arteries of the femoral and pediculatus in combination with peptic-necrotic lesions of the foot that were treated in the Center of Vascular Surgery of the Clinical Hospital «FEOFANIA» of the State Department of Affairs for 2013–2016. The comparison group selected samples of skin and muscles of 20 patients without systemic diseases.

Histologic and immunohistochemical studies were conducted to reveal collagen IV marker of basal membranes, VEGF – vascular endothelial germ factor; CD31 – endothelial factor; smooth muscle actin. Measured and compared the diameter of the blood vessels of the haemomycocyclical skin of the muscle and the density of the capillaries. On the basis of the obtained data, the calculation of the degree of diabetic microangiopathy was performed.

Results and discussion. Characteristic changes were observed in the morphometric indices of the blood hemomycocirculatory blood vessels in

судин гемомікроциркуляторного русла шкіри у хворих на цукровий діабет, тип II з хронічною критичною ішемією нижньої кінцівки. Розроблена методика розрахунку показника ступеню діабетичної мікроангіопатії. Виявлена кореляція між ступенем діабетичної мікроангіопатії й ймовірністю тромбозу після гібридної артеріальної реконструкції та розроблений алгоритм обстеження хворих в післяопераційному періоді.

Висновки. 1. Сукупність отриманих даних про якісні та кількісні зміни гемомікроциркуляторного русла шкіри дозволила розробити критерії для розрахунку показника ступеню діабетичної мікроангіопатії. 2. Виявлена кореляція між ступенем діабетичної мікроангіопатії та ймовірністю тромбозу після гібридної артеріальної реконструкції. 3. Визначення ступеню важкості діабетичної мікроангіопатії може бути застосоване для призначення алгоритму обстеження з можливим виконанням попереджувальних операцій до виникнення тромбозу зони артеріальної реконструкції та характеру консервативного лікування після артеріальних реконструкцій у хворих на цукровий діабет з хронічною критичною ішемією нижньої кінцівки.

Ключові слова: цукровий діабет, синдром діабетичної стопи, діабетична мікроангіопатія, гемомікроциркуляторне русло, ішемія, гібридна артеріальна реконструкція.

patients with diabetes mellitus, type II with chronic critical ischemia of the lower limb. The method of calculating the degree of diabetic microangiopathy is developed. The correlation between the degree of diabetic microangiopathy and the probability of thrombosis after hybrid arterial reconstruction was revealed and an algorithm for the examination of patients in the postoperative period was developed.

Conclusions. 1. A collection of data on qualitative and quantitative changes in the hemomycocirculatory skin of the skin has allowed to develop criteria for the calculation of the degree of diabetic microangiopathy. 2. Correlation between degree of diabetic microangiopathy and probability of thrombosis after hybrid arterial reconstruction is revealed. 3. Determination of the severity of asthmatic microangiopathy can be used to design an examination algorithm with the possible implementation of preventive operations prior to the occurrence of thrombosis in the arterial reconstruction area and the nature of conservative treatment after arterial reconstruction in patients with diabetes mellitus with chronic critical ischemia of the lower extremity.

Keywords: diabetes mellitus, diabetic foot syndrome, diabetic microangiopathy, hemomycocirculatory channel, ischemia, hybrid arterial reconstruction.

ВСТУП

Протягом останніх десятиліть захворюваність на цукровий діабет (ЦД) прийняла масштаби неінфекційної пандемії. Поширеність ЦД кожні 10–15 років подвоюється. Більше ніж у половини хворих виникає діабетична мікро-макроангіопатія [1]. Це ускладнення ЦД пов'язують з високим ризиком розвитку і швидким прогресуванням судинної патології [2].

Особливо складних тактичних та технічних рішень потребує група хворих на ішемічну форму синдрому діабетичної стопи (ІФСДС) з поєднанням оклюзії поверхневої стегнової артерії (ПСА) та стенотично-оклюзійного ураження (СОУ) артерій підколінно-гомільково-стопового сегменту, застосування до яких стандартних методів артеріальних реконструкцій не завжди ефективно [3].

Безперечною є патогенетична роль морфологічних змін гемомікроциркуляторного русла (ГМЦР) в розвитку такого ускладнення ЦД, як синдром діабетичної стопи. Не викликає сумнівів здатність таких судинних порушень призводити до незворотніх змін тканин стопи [4].

Важливим фактором, що має велике значення для регенерації тканин є рівень їх васкуляризації. Сучасні імуногістохімічні методи дозволяють з високою достовірністю виявляти широкий

спектр клітинних типів і позаклітинних компонентів. Знання імуногістохімічних особливостей різних компонентів тканин є необхідною умовою для використання цих методів для діагностики ряду захворювань [5].

МЕТА ДОСЛІДЖЕННЯ

Розробити методику розрахунку показника ступеня діабетичної мікроангіопатії (ПСДМ) на підставі визначення кількісних характеристик ураження ГМЦР шкіри у хворих на цукровий діабет з критичною ішемією нижньої кінцівки.

МАТЕРІАЛИ І МЕТОДИ

Для імуногістохімічного та гістологічного дослідження із 165 парафінових блоків шкіри, підшкірної клітковини і м'язів 49 пацієнтів було виготовлено та досліджено 414 мікропрепаратів. Всі пацієнти хворіли на ЦД тип II з хронічною критичною ішемією нижньої кінцівки (ХКІНК) на тлі поєданого СОУ артерій стегнового та підколінно-гомількового сегментів в поєднанні з виразково-некротичним ураженням стопи. Всі пацієнти проходили лікування в Центрі судинної хірургії Клінічної лікарні «ФЕОФАНІЯ» Державного управління справами протягом 2013–2016 рр. Чоловіків було 28 (57,1%), жінок – 21 (42,9%), у віці від 59 до 84 років. Серед-

ній вік становив $69,4 \pm 6,1$ роки.

До групи порівняння були відібрані зразки шкіри та м'язів 20 пацієнтів, що не мали системних захворювань.

Матеріал отримували у хворих дослідної групи під час проведення гібридних артеріальних реконструкцій з метою відновлення артеріального кровообігу в нижній кінцівці, які полягали у відкритому хірургічному втручанні на ПСА у вигляді шунтування або ендартеректомії і ендovasкулярному втручанні на артеріях підколінно-гомількового сегменту та у хворих групи порівняння під час загально-хірургічних і ортопедичних операцій з дотриманням правил етики і деонтології без морально-правових порушень згідно з положенням Конвенції Ради Європи «Про захист прав та гідності людини в аспекті біомедицини» (1997).

Отриманий матеріал фіксували в 10% розчині нейтрального формаліну. Після фіксації відібрані ділянки тканин ущільнювали у парафіні за загальноприйнятою схемою. Парафінові зрізи товщиною 5 мкм були виготовлені за допомогою мікротому Leica 2025. Частина з них забарвлювали гематоксиліном і еозином, пікрофуксином за Ван Гізоном. Для оцінки стану базальних мембран та порушень обміну в тканинах вико-

ристовували метод Шифф-йодна кислота (ШИК) за Мак Манусом з контролем амілазою. Проводились імуногістохімічні дослідження з використанням антигенів:

- VEGF – васкулярний ендотеліальний ростковий фактор;
- CD31 – ендотеліальний фактор (маркер ендотеліальних клітин);
- Actin (SMA) – маркер доброякісного судинного процесу, також виявляє клітини з частковим гладком'язовим диференціюванням;
- Collagen IV – маркер судинного процесу, виявляється в базальних мембранах.

Імуногістохімічні реакції проводили за стандартними протоколами з використанням моноклональних мишачих та кролячих антитіл.

РЕЗУЛЬТАТИ ТА ОБГОВОРЕННЯ

У хворих дослідної групи спостерігали потовщення базальної мембрани при збільшенні експресії колагену IV типу, що призводило до прогресуючого звуження судин ГМЦР різного ступеня. Крім того, виявлялося також розпушення базальної мембрани стінки судин ГМЦР сосочкового шару шкіри (рис. 1), що порушувало їх проникність.

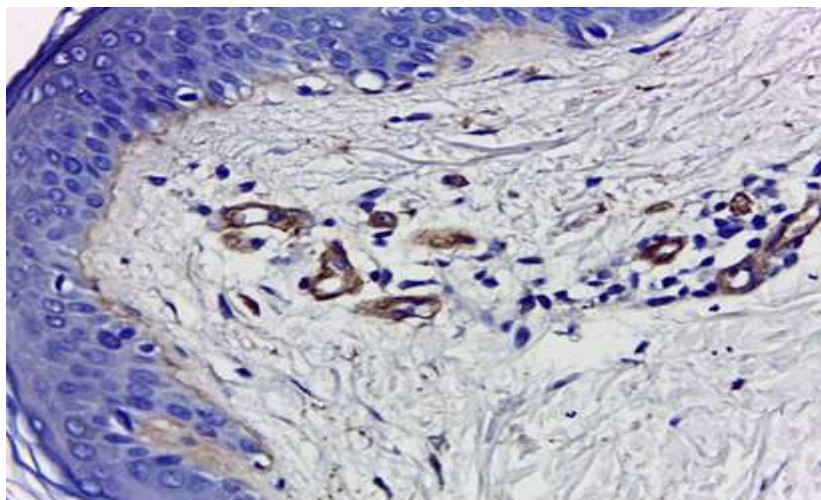


Рис. 1. Розпушення та потовщення базальної мембрани судин ГМЦР сосочкового шару шкіри. Забарвлення антитілами до колагену IV типу. Збільшення $\times 400$

При вивченні щільності та розподілу судин ГМЦР шкіри після імуногістохімічного забарвлення антитілами до CD31 у пацієнтів групи порівняння виявлялась рівномірна експресія антигену в ендотелії судин, що свідчило про нормальний фізіологічний стан. Проте, після забарвлення препаратів шкіри та м'язів хворих на ЦД було виявлено, що експресія CD31 мала високу інтенсивність та вогнищевий характер (рис. 2).

Підрахунок кількості капілярів сосочкового шару дерми показав, що у хворих з 1 ступенем діабетичної мікроангіопатії (ДМАП) їх щільність на 1 мм^2 була найменша, та поступово збільшу-

валась, максимально зростаючи при 3 ступені ДМАП (табл. 1).

В шкірі хворих на ЦД змінювались процеси ангиогенезу. Новоутворення кровоносних судин при ЦД посилювалось при підвищенні експресії рецепторів VEGFR-1 в шкірі хворих з ДМАП, корелюючи з вираженістю порушень в ГМЦР. Так, в судинах шкіри пацієнтів групи порівняння спостерігали слабо виражену імунопозитивну реакцію, а в судинах при 2 та 3 ступені ДМАП посилювався синтез ендотеліального судинного фактору росту і реакція кровоносних судин була яскраво виражена.

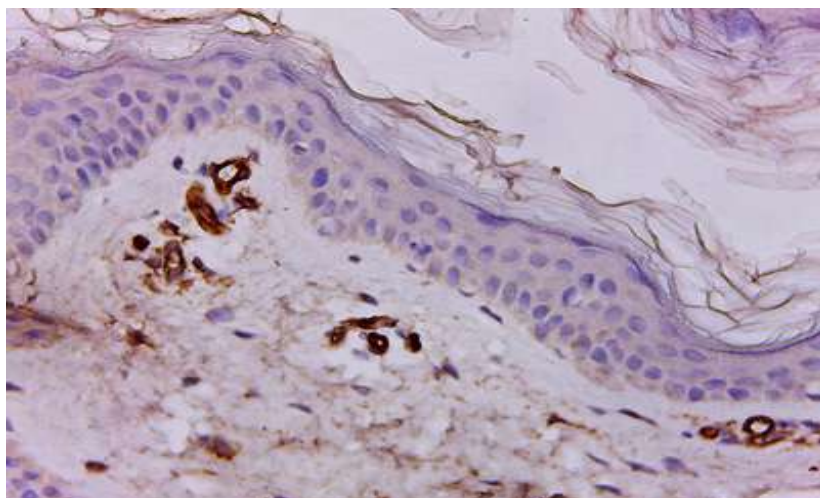


Рис. 2. Шкіра хворого на цукровий діабет. Вогнищева експресія в судинах дерми. Імуногістохімічне забарвлення антитілами до CD31. Збільшення x400

Таблиця 1

Зміни параметрів судин ГМЦР сосочкового шару дерми

Кровоносні судини	Діаметр просвіту судин у пацієнтів групи порівняння (мкм)	Діаметр просвіту судин шкіри у пацієнтів хворих на ЦД з ДМАП (мкм)		
		1 ступінь	2 ступінь	3 ступінь
Артеріоли	26,63 ± 1,69	24,02 ± 2,7*	15,65 ± 1,44*	10,28 ± 0,95*
Венули	38,98 ± 2,15	33,26 ± 3,07	20,18 ± 2,03*	12,64 ± 1,06*
Капіляри	8,19 ± 0,69	7,58 ± 1,1*	6,38 ± 0,58*	5,73 ± 0,47*
Щільність капілярів на 1 мм ²	98,5 ± 3,4	112,1 ± 5,6	138,3 ± 4,1*	156,9 ± 8,1*

Примітки: * $p < 0,05$ – вірогідність показників порівняна з показниками групи пацієнтів, що не мали ЦД

Зважаючи на відносну простоту біопсії шкіри, виявляється перспективним її використання для визначення показника ступеню ДМАП.

Базуючись на результатах дослідження ми розробили методику визначення показника ступеню діабетичної мікроангіопатії (ПСДМ).

Приклад розрахунку ПСДМ наведений в таблиці 2.

Приклад розрахунку ПСДМ: середній діаметр артеріоли 15,28 мкм – 2 бали, середній діаметр венули 27,32 мкм – 1 бал, середній діаметр капіляра 4,96 мкм – 3 бали, середня кількість капілярів на 1 мм² = 162,45 – 3 бали. Сума балів 1 + 2 + 3 + 3 = 9. ПСДМ = 9/4 = 2,25.

Таблиця 2

Приклад розрахунку ПСДМ

Кровоносні судини	Нарахування балів в залежності від діаметру просвіту (мкм) та кількості на 1мм ² судин ГМЦР шкіри у пацієнтів хворих з ДМАП			
	0 балів	1 бал	2 бали	3 бали
Артеріоли	≥ 26	25–18	17–12	≤ 11
Венули	≥ 39	38–25	24–14	≤ 14
Капіляри	≥ 8,2	8,2–6,5	6,4–5,5	≤ 5,4
Кількість капілярів на 1 мм ²	≤ 98	99–128	129–157	≥ 157

Очевидно, що ПСДМ може коливатися в межах від «0» до «3». Відповідно, за «легкий ступінь» ДМАП вважали стан ГМЦР, якому був притаманний показник ПСДМ в межах 0–1, при ПСДМ в межах 1–2 вважали ДМАП «середнього ступеню важкості», при ПСДМ в межах 2–3 вва-

жали ДМАП «важкою».

Із 49 хворих, препарати шкіри та м'язів яких були досліджені, у 7 (14,3%) хворих – ПСДМ коливався у межах 0–1, що свідчило про легкий ступінь ДМАП, у 11 (22,5%) хворих – ПСДМ коливався у межах 1–2, що свідчило про середній ступінь

важкості ДМАП, у 31 (63,2%) – ПСДМ коливався у межах 2–3, що свідчило про важкий ступінь ДМАП. Всі хворі після проведеної гібридної артеріальної реконструкції протягом періоду спостереження отримували антитромбоцитарну терапію препаратом Клопідогрель 75 мг per os 1 раз на добу. З 7 хворих з легким ступенем ДМАП протягом періоду спостереження тромбозів зони артеріальної реконструкції не було. З 11 хворих з середнім ступенем важкості ДМАП протягом періоду спостереження тромбозів зони артеріальної реконструкції зафіксовано у 1 (9,1%) пацієнта. З 31 хворого з важким ступенем ДМАП протягом періоду спостереження тромбозів зони артеріальної реконструкції зафіксовано у 7 (22,6%). Це може свідчити про важливу роль ДМАП у створенні периферичного судинного опору та необхідність враховувати ступінь важкості ДМАП для визначення алгоритму обстеження з можливим виконанням попереджуючих операцій до виникнення тромбозу ЗАР, характеру та інтенсивності консервативного лікування після артеріальних реконструкцій у хворих на ЦДз ХКІНК.

Паралельно з наведеним дослідженням ми вивчили результати гібридних реконструктивних хірургічних втручань на артеріях у 65 хворих на цукровий діабет, II типу з ХКІНК на тлі СОУ артерій інфраінгвінального сегменту поєд-

нанні з виразково-некротичним ураженням стопи.

Протягом періоду спостереження, який дорівнював 12 міс., у 12 (18,5%) хворих виник тромбоз зони артеріальної реконструкції (ЗАР). З метою покращення результатів лікування нами був запропонований алгоритм післяопераційного обстеження хворих з урахуванням наявності у них факторів ризику рецидиву СОУ і тромбозу ЗАР та в шляхах припливу і відтоку.

На нашу думку, високий ризик розвитку тромбозу ЗАР, найбільш вірогідний у хворих, що мають фактори ризику наведені в таблиці 3, до якої, як фактор ризику ми включили ступінь важкості ДМАП.

При підсумовуванні кількості балів визначали тактику обстеження хворих в післяопераційному періоді:

- при сумі балів меншій за 10 показано визначення індексу регіонарного систолічного тиску (ІРСТ) і контрольна ультразвукова доплерографія (УЗДГ) через 3, 6, 12 міс. – далі 2 рази на рік;
- при сумі балів 10–16 – визначення ІРСТ і контрольна УЗДГ кожні 3 міс;
- при сумі балів 17–22 – визначення ІРСТ і контрольна УЗДГ кожні 3 міс. + через 6 міс. Контрольна ангиографія і далі 1 раз на рік – контрольна ангиографія.

Таблиця 3

Фактори ризику розвитку тромбозу ЗАР

Критерій	Кількість балів		
	0	1	2
Ступінь периферичного опору (за Rutherford R. B. et al., 1997)	< 5	від 5 до 7	від 8 до 10
Паління	не палив	кинув	продовжує
Індекс маси тіла	< 30	30–40	> 40
Інфаркт міокарду та/або інсульт в анамнезі	не було	одна подія	більше однієї події
Стать		жіноча	чоловіча
Цукровий діабет	компенсація	субкомпенсація	декомпенсація
Миготлива аритмія	відсутня	корегована	некорегована
Ступінь важкості ДМАП	легкий	середній	важкий
Тромбоз зони реконструкції в ранньому післяопераційному періоді	не було		був
Виконана реконструктивна операція		в межах одного артеріального сегмента	багаторівнева або гібридна артеріальна реконструкція
Ампутація в анамнезі	не було	в межах стопи	висока

Запорукою уникнення ускладнень у вигляді СОУ в ЗАР та шляхах припливу і відтоку, та як наслідок, тромбозу ЗАР є своєчасне обстеження оперованих хворих і за потреби, виконання попереджуючих тромбоз втручань (зазвичай – балонної ангиопластики). Найбільш доступним і безпечним методом діагностики є УЗДГ, яка до-

зволяє визначити пікову систолічну швидкість кровотоку, виявити стенози ЗАР, а також артерій припливу і відтоку, але найбільш інформативним методом діагностики стану артеріального русла у оперованих хворих та таким, що дозволяє виставити показання до попереджуючої операції вважали рентгенконтрастну ангиографію.

ВИСНОВКИ

1. Сукупність отриманих даних про якісні та кількісні зміни гемомікроциркуляторного русла шкіри і м'язів дозволила розробити критерії для розрахунку показника ступеню діабетичної мікроангіопатії.

2. Виявлена кореляція між ступенем діабетичної мікроангіопатії та ймовірністю тромбозу

після гібридної артеріальної реконструкції.

3. Визначення ступеню важкості діабетичної мікроангіопатії може бути застосоване для призначення алгоритму обстеження з можливим виконанням попереджуючих операцій до виникнення тромбозу зони артеріальної реконструкції та характеру консервативного лікування після артеріальних реконструкцій у хворих на цукровий діабет з хронічною критичною ішемією нижньої кінцівки.

ЛІТЕРАТУРА (REFERENCE)

1. Fisher M., McMurray J. J. (2007) Epidemiology of Vascular Disease in Diabetes. Diabetic Cardiology. John Wiley & Sons, UK. DOI: 10.1002/9780470723807.

2. Thiruvoipati T., Kielhorn C. E., Armstrong E. J. (2015) Peripheral artery disease in patients with diabetes: Epidemiology, mechanisms, and outcomes. World Journal of Diabetes, vol. 6, pp. 961–969. DOI: 10.4239/wjd.v6.i7.961.

3. Spanos K., et al. (2017) Hybrid procedures for

chronic lower limb ischemia: what determines the outcome. Int. Angiol., Apr. 36, No 2, pp. 174–181. DOI: 10.23736/S0392-9590.16.03684-1.

4. Schram M., Stehouwer C. (2005) Endothelial dysfunction, cellular adhesion molecules and the metabolic syndrome. Horm. Metab. Res., vol. 37, № 1, pp. 49–55. DOI: 10.1055/s-2005-861363.

5. Walsh D. (2007) Pathophysiological mechanisms of angiogenesis. Adv. Clin. Chem., vol. 44, № 1, pp. 187–221. PMID:17682343.

Стаття надійшла до редакції 26.10.2018

П. О. Герасимчук, І. М. Дейкало, С. Й. Запорожан, Д. Б. Фіра, А. В. Павлишин

*Державний вищий навчальний заклад «Тернопільський державний медичний університет ім. І. Я. Горбачевського Міністерства охорони здоров'я України»
Тернопіль, Україна*

P. O. Gerasimchuk, I. M. Daikalo, S. Y. Zaporozhan, D. B. Fir, A. V. Pavlyshyn

*The State Higher education institution «I. Horbachevsky Ternopil State medical university of Ministry of health of Ukraine»
Ternopil, Ukraine*

РЕЗУЛЬТАТИ ЛІКУВАННЯ РАНОВИХ ДЕФЕКТІВ У ХВОРИХ НА СИНДРОМ ДІАБЕТИЧНОЇ СТОПИ З ВИКОРИСТАННЯМ ВАКУУМНОЇ ТЕРАПІЇ

The treatment results of wound defects in patients with diabetic foot syndrome by vacuum therapy

Резюме

Вивчено вплив вакуумної терапії на гострі та хронічні рани у 326 хворих на синдром діабетичної стопи. Встановлено позитивну дію даного методу місцевого лікування ранових дефектів, яка полягає в стабілізації клінічного перебігу ранового процесу, покращенні мікроциркуляції, зменшенні мікробного забруднення, стимуляції регенераторних процесів. Це дозволяє значно скоротити терміни підготовки ранових дефектів до їх закриття одним з методів пластичної хірургії, та скоротити терміни стаціонарного лікування хворих з неврпатично-інфікованою формою на $5,2 \pm 1,8$ ліжко-днів, хворих на ішемічно-гангренозну форму на $4,3 \pm 1,5$ ліжко-днів. Також встановлено негативні впливи даного методу лікування у ряду хворих, які полягали в підсиленні больового синдрому у пацієнтів з хронічною артеріальною недостатністю III ст. (18 пацієнтів) та пролонгації патологічного процесу за наявності анаеробної неклостридіальної флори у вогнищі ураження (28 пацієнтів). Це потребувало проведення відповідної корекції в лікуванні вказаних пацієнтів.

Ключові слова: синдром діабетичної стопи, вакуумна терапія ран.

Abstract

The influence of vacuum therapy on acute and chronic wounds in 326 patients with diabetic foot syndrome was studied. The positive effect of this method of local treatment of wound defects is established, which is to stabilize the clinical course of the wound process, improve microcirculation, reduce microbial contamination, stimulate regenerative processes. This allows to significantly reduce the time of preparation of wound defects before they are closed by one of the methods of plastic surgery, and to shorten the time of inpatient treatment for patients with a neuropathic-infected form at $5,2 \pm 1,8$ bed days, patients with ischemic-gangrenous form $4,3 \pm 1,5$ bed days. Also, the negative effects of this method of treatment in a number of patients was established, which consisted in strengthening the pain syndrome in patients with chronic arterial insufficiency of the third degree (18 patients), and prolongation of the pathological process in the presence of anaerobic non-clostridial flora at the center of the lesion (28 patients). This required an appropriate correction in the treatment of these patients.

Keywords: diabetic foot syndrome, negative-pressure wound therapy.

ВСТУП

Проблема захворюваності на цукровий діабет (ЦД), як одного з найпоширеніших неінфекційних захворювань, визнана на рівні світової спільноти. На сьогоднішній день, кількість хворих на ЦД сягає понад 250 млн. людей на Земній кулі, до 2030 р. вона сягне 439 млн., а до 2035 – 592 млн. [1–5].

Аналіз зведених епідеміологічних даних дозволяє зробити висновок, що синдром діабетичної стопи (СДС) є найбільш частим ускладненням цукрового діабету, який протягом життя виникає у 5% пацієнтів із ЦД. Саме СДС лежить в основі значної кількості високих ампутацій нижніх кінцівок у хворих на ЦД, складаючи в структурі всіх ампутацій 40–60% від їх загаль-

ної кількості [6–9]. Ця проблема посідає важливе місце у вітчизняній системі охорони здоров'я, потребує на своє вирішення значних матеріальних витрат.

Складний багатofакторний патогенез розвитку СДС та особливості перебігу ранових процесів у хворих на цукровий діабет, не дозволяють повністю вирішити питання лікування вищезначеної патології. Це потребує розробки та вивчення нових методів місцевого впливу на ранові дефекти.

Одним з шляхів підвищення ефективності лікувального впливу на рани, є використання фізичних методів, а саме вакуумної терапії, яка за даними різних авторів має позитивний вплив на рановий процес [10–13]. Але вакуумна терапія ран у хворих на СДС, ще недостатньо вивчена і висвітлена в науковій літературі, що потребує подальших досліджень, з метою розробки найбільш раціональних схем лікування.

МЕТА ДОСЛІДЖЕННЯ

Вивчити вплив вакуумної терапії на результати лікування ранових дефектів у хворих на СДС.

МАТЕРІАЛИ І МЕТОДИ ДОСЛІДЖЕННЯ

В основу дослідження покладено матеріали комплексного обстеження та лікування 326 хворих на ускладнені форми СДС, з формуванням гострих та хронічних ранових дефектів. Всі хворі перебували на стаціонарному лікуванні в клініці загальної хірургії ДВНЗ «Тернопільський державний медичний університет імені І. Я. Горбачевського МОЗ України» (хірургічне відділення Тернопільської міської комунальної лікарні швидкої допомоги), впродовж 2012–2018 рр. У всіх пацієнтів було отримано інформовану згоду на запропоновані дослідження та методи лікування.

Серед обстежених хворих чоловіків було 191 (59,6%), жінок – 135 (41,4%), віком від 45 до 76 років. Середній вік пацієнтів склав $64,7 \pm 4,3$ роки. Всі хворі були з ЦД другого типу. Тривалість захворювання коливалась в межах від 6 до 34 років і у середньому складала $10,9 \pm 4,2$ роки. Стадія компенсації ЦД при поступленні діагностована у 73 хворих (22,4%), субкомпенсації – у 187 (57,4%), декомпенсації – у 66 (20,2%) пацієнтів.

Враховуючи патогенетичні механізми формування СДС, та вираженість порушень гемодинаміки нижніх кінцівок, ми не виділяли змішану форму ураження, розділивши хворих на дві групи – з невропатично-інфікованою формою (НІФ), та ішемічно-гангренозною формою ураження (ІГФ). Згідно такого розподілу хворих з НІФ СДС було 192 (58,9%), з ішемічно-гангренозною – 134 (41,1%). Всі хворі з ІГФ ураження консультовалися у су-

динних хірургів з метою вирішення питання про можливість проведення реконструктивних втручань на артеріальному руслі з метою покращення кровопостачання кінцівки. Хворі, які підлягали реконструктивній судинній операції в дослідженні не включалися. Також критеріями виключення з дослідження були пацієнти з V ступенем ураження, та хворі з хронічною артеріальною недостатністю (ХАН) IV ст., при яких показано проведення первинних високих ампутацій кінцівки.

За глибиною ураження пацієнтів з I ст. було 29 (8,9%), II ст. – 58 (17,8%), III ст. – 156 (47,8%), IV ст. – 83 (25,5%) (за Мегіт-Вагнером).

Гострі гнійно-некротичні процеси діагностовано у 231 (70,8%) хворих, та хронічні рани – у 95 (29,2%) пацієнтів. Серед гострих гнійно-некротичних уражень у хворих діагностували абсцеси, флегмони, вологу або суху гангрену одного або декількох пальців, чи дистального відділу стопи. Хронічними вважали рани у пацієнтів з рановими дефектами, які не гоїлися впродовж чотирьох і більше тижнів на тлі адекватної терапії (трофічні виразки, рани після хірургічних втручань на стопі). Контрольні групи склали по 10 пацієнтів з відповідною формою ураження, яким вакуумну терапію не проводили.

Усім хворим проводили комплексне клініко-лабораторне та інструментальне обстеження. Воно включало клінічне обстеження пацієнтів, що дозволяло діагностувати тип та тяжкість ЦД, патогенетичну форму СДС, характер і поширеність гнійно-некротичного процесу.

Хворим з гострими гнійно-некротичними процесами проводили хірургічне лікування відповідно до характеру та поширеності патологічного вогнища. Виконували розкриття та хірургічні обробки абсцесів та флегмон, з максимальним можливим висіченням некротизованих тканин, ампутації пальців, дистальних відділів стопи. У хворих з хронічними ранами об'єм обробки включав в себе механічний дебридмент рани, або хірургічні обробки з некректомією (за показами).

Площа ранових дефектів склала від 3 до 100 см² (середня площа гострих ран – $46,2 \pm 3,8$ см², хронічних – $4,8 \pm 1,3$ см²).

В подальшому пацієнти контрольної групи отримували традиційну місцеву терапію, яка включала в себе використання антисептиків (Діоксидин, Хлоргексидин, Бетадин та ін.), мазей на гідрофільній основі (Левосин, Левомеколь, Офлокаїн та ін.). Хворим основної групи проводили вакуумну терапію за загальноприйнятими методиками, в режимах від'ємного тиску в межах 80–125 мм рт. ст., з використанням апарату вітчизняного виробництва фірми «АГАТ-ДНПРО». Для накладання вакуумної пов'язки використовували стандартні перев'язувальні набори V. A. C. Granu Foam Dressing (USA). У ряді випадків для накладання вакуумних пов'язок

використовували запропоновані нами багаторазові силіконові камери (патент України на корисну модель UA 77350), що дозволяло проводити щоденний контроль стану рани та здійснювати лікування.

Зміни мікрогемодинаміки нижніх кінцівок вивчали за допомогою лазерної доплерівської флоурометрії (ЛДФ), а макрогемодинаміки – на основі спектрального аналізу доплерівського сигналу з магістральних артерій ураженої кінцівки, з визначенням плече-кісточкового індексу, який віддзеркалює ступінь зниження магістрального кровоплину.

Моніторинг перебігу ранового процесу доповнювали клінічними, цитологічними, мікробіологічними та морфологічними критеріями за стандартними методиками. Планіметричне дослідження виконували за методикою Л. Н. Попової (1941). Динаміку росту грануляційної тканини та об'єму ранового дефекту визначали гідрометричним методом. Матеріал для морфологічного дослідження отримували шляхом ексцезійної біопсії під час оперативного втручання або при перев'язках. Виготовлення і забарвлення гістологічних препаратів гематоксиліном і еозином здійснювали за загальноприйнятою методикою, з наступними світлооптичними дослідженнями.

Усі отримані числові результати статистично обробляли за допомогою загальноприйнятих методів, з розрахунком значень критерію Стьюдента, за допомогою комп'ютерної програми STATISTICA. Результати вважали достовірними при значеннях $p < 0,05$.

РЕЗУЛЬТАТИ ТА ОБГОВОРЕННЯ

Мікробіологічне дослідження вогнищ гнійно-некротичного ураження дозволило виділити 1140 штамів мікроорганізмів, які були віднесені до 6 родин, 10 родів та 37 видів, з досить високим рівнем колонізації бактеріями ($4,85-8,56 \lg \text{ КУО/г}$), та кількістю в рані (10^7-10^9 мікроорганізмів на 1 г тканини). Домінуючі групи мікроорганізмів в рановому вмісті склали стафілококи, стрептококи, мікрококи, коринебактерії. Грам-негативна мікрофлора в основному була представлена бактеріями роду *Proteus*, *Pseudomonas*, *Enterobacter*, *Acinetobacter*. Основними представниками анаеробної флори були *Bacteroides*, *Peptococcus*, *Peptostreptococcus*, *Fusobacterium*, *Bifidobacterium*. Вивчення мікробного складу ран на наявність мікробних асоціацій показало, що у 78,2% пацієнтів спостерігалось поєднання від 2 до 12 видів аеробних, факультативно-анаеробних та облигатно-анаеробних неспоруютьчих мікроорганізмів. Більшість пацієнтів з асоціативною мікрофлорою належали до II-Б, III та IV ступеня ураження. У пацієнтів з I та II-А ступенем ураження, як правило, відмічалась моноінфекція, або поєднання 2–4 видів мі-

кроорганізмів. Таке різноманіття мікрофлори в ранових дефектах у хворих на СДС потребує виваженого, патогенетичного підходу як до хірургічного так і до консервативного лікування.

Виконання хірургічного втручання з проведенням адекватної обробки патологічного вогнища дозволяє значно зменшити бактеріальну забрудненість рани (до 10^3-10^4 мікроорганізмів на 1 г тканини), та кількість мікробних асоціацій в рані (до 2–5 мікроорганізмів), що позитивно впливає на подальший перебіг ранового процесу. Аналогічний ефект має і проведення малих ампутацій стопи в межах незмінених тканин.

Активна хірургічна тактика у хворих на СДС дозволяє створити відповідні умови для використання вакуумної терапії ранових дефектів. У 107 (32,8%) хворих вона проводилася одразу після оперативного втручання з режимом 50–80 мм рт. ст. (профілактика кровотеч). З 2–3 доби лікування переходили на режим в 100–125 мм рт. ст. У 219 (67,2%) вакуумну терапію розпочинали з 2–3 дня післяопераційного періоду в режимі 100–125 мм рт. ст.

Аналіз ефективності вакуумної терапії у хворих на СДС, дозволив встановити, що вже з 1–2 дня лікування з використанням вакуумної терапії достовірно зменшувався больовий синдром ($p < 0,001$), стихали прояви гострого запального процесу – купування набряку, інфільтрації та гіперемії тканин довкола рани ($p < 0,05-0,001$). Пацієнти відмічали значне покращення загального стану, нормалізацію температури тіла, покращення сну та апетиту, тоді як у контрольних групах ці показники стабілізувалися лише на 5–6 добу лікування.

Але, у 18 хворих з ішемічно-гангренозною формою ураження (III ст. хронічної артеріальної недостатності), на початку проведення вакуумної терапії було відмічено підсилення больового синдрому. Це обумовило необхідність збільшити тиск в системі до 40–50 мм. рт. ст. На 2–3 добу лікування, больовий синдром зменшувався, що дозволяло знижувати тиск в системі до 90–100 мм. рт. ст., та продовжувати вакуумну терапію.

Вивчення стану судинного русла у хворих на СДС показало, що у хворих з ІГФ СДС зміни магістрального судинного русла переважно проявлялися сегментарним ураженням судин великого та середнього діаметру за рахунок атеросклеротичної оклюзії переважно в басейні стегново-підколінного сегменту (68,3%). Практично у 90% випадків воно поєднувалося з ураженням гомілкового сегменту та носило поширений мульти-сегментарний характер, що унеможливило проведення реконструктивних судинних втручань та знижувало ПКІ до 0,6–0,4. Звертає на себе увагу дуже слабкий розвиток колатерального кровотоку у даних пацієнтів, що потребує додаткової оцінки мікроциркуляторних порушень для вибору тактики та об'єму оперативного

лікування.

У хворих з НІФ ураження гемодинамічно значущих стенозів магістральних судин нами не відмічено. Сегментарна атеросклеротична оклюзія виявлена лише у 9,4% хворих. Оклюзійні зміни судинного русла були обумовлені структурно-морфологічними змінами комплексу інтима-медіа судинного русла, вираженість яких наростала в проксимальному напрямку. Практично у всіх хворих на рентгенограмі стопи та при УЗД діагностовано наявність кальцифікації артеріальних судин (склероз Монкеберга) різного ступеня вираженості. ПКІ у хворих з НІФ ураження коливався в діапазоні 1,1–0,9. У 8,9% хворих з вираженим медіакальцинозом та порушенням регідності судинної стінки ПКІ був підвищений і знаходився в межах 1,4–1,6.

Використання постійної вакуумної терапії в лікуванні ранових дефектів дозволило значно покращити показники місцевої мікроциркуляції за даними ЛДФ. Вже на 3 добу основні показники у всіх груп хворих зростали в середньому вдвічі, порівняно з контрольними величинами, і в подальшому утримувалися в цих межах ($p < 0,05$ – $0,001$).

Покращення мікроциркуляції крові в ранових дефектах на тлі вакуумної терапії, благоприємно впливало на перебіг ранового процесу. Так у хворих з НІФ СДС формування грануляційної тканини розпочалося з $4,68 \pm 0,82$ дня ($p < 0,05$), а до $6,86 \pm 0,27$ дня ранові дефекти були готові до закриття місцевими тканинами, або проведення автодермопластики (контрольна група – $8,26 \pm 1,14$ день). У пацієнтів з ІГФ СДС формування грануляційної тканини розпочалося з $6,48 \pm 1,23$ дня ($p < 0,02$) і рани були готові до пластичного закриття на $8,45 \pm 1,31$ день (контрольна група – $12,24 \pm 1,74$ день; $p < 0,05$).

Достовірно зменшувався об'єм ранових дефектів. При НІФ ураження цей показник склав відповідно: після хірургічного втручання – $28,16 \pm 0,92$ см³, на 4–5 день – $19,26 \pm 0,47$ см³ (на 31,6%), на 7–8 добу – $9,64 \pm 0,18$ см³ (на 69,7%; $p < 0,05$).

У пацієнтів з ІГФ СДС динаміка зменшення об'єму ран була меншою, що можна пояснити вираженими порушеннями трофічних процесів в рані на тлі хронічної ішемії. Однак вона достовірно перевищувала показники в контрольній групі. Після операції загальна площа ран склала в середньому $23,43 \pm 1,08$ см³, на 4–5 день – $17,61 \pm 1,12$ см³ (на 24,8%), на 7–8 день – $10,14 \pm 0,92$ см³ (на 43,2%), при $p < 0,05$.

На момент надходження у всіх хворих контрольних та основних груп відмічався некротичний або дегенеративно-запальний тип цитограм. Вже на 3 добу лікування у хворих, які отримували вакуумну терапію, з'явився запальний тип цитограм при НІФ у 36,6% хворих, а при ІГФ – у 20,8% пацієнтів. На 6 добу у 51,2% з НІФ і у 4,2% з ІГФ ураженням відмічено появу регенераторних ти-

пів цитограм, що створювало сприятливі умови для закриття ран.

На 9 добу відсоток регенераторних типів цитограм склав для НІФ 86,2%, для ІГФ – 68,5% (контроль – 53,8% і 41,2%). На 14 добу регенераторні типи цитограм відмічалися у 94,8% і 78,5% хворих основних груп (контроль – 69,3% і 66,7%), відповідно.

Використання вакуумної терапії після хірургічної обробки гнійно-некротичного вогнища чи дебрименту рани дозволило значно зменшити кількість мікроорганізмів – до 10^2 – 10^3 мікроорганізмів на 1 г тканини, що значно нижче критичного рівня, видове розмаїття мікрофлори та її асоціацій, а також попередити вторинне інфікування рани. Але у 28 пацієнтів, у яких у вогнищі ураження була наявна анаеробна неклостридіальна інфекція, було діагностовано пролонгацію патологічного процесу. Це, очевидно, можна пояснити недостатньою радикальністю хірургічної обробки патологічного вогнища, та створення анаеробних умов в рані, за рахунок герметичності пов'язки. Цим хворим проведено повторні хірургічні обробки ран, з наступним веденням їх під пов'язкою, з динамічним спостереженням за раною. В подальшому вакуумна терапія цим хворим проводилася після стабілізації патологічного процесу, з метою стимуляції регенераторних процесів в рані. Таким чином, ми прийшли до висновку, що у пацієнтів з діагностованою анаеробною неклостридіальною інфекцією в рані, після хірургічного втручання контроль за динамікою ранового процесу на тлі вакуумної терапії слід проводити кожні 1–2 дні. Це дозволяє своєчасно діагностувати розвиток ускладнень та змінити тактику лікування.

Морфологічні дослідження м'яких тканин з ділянок ран на тлі вакуумної терапії, дозволило на 5 день констатувати морфологічні зміни тканин, які свідчили про перехід ранового процесу з фази запалення в фазу проліферації, що дозволяє проводити пластичне закриття ран. На 10 добу використання вакуумної терапії формувалася масив грануляційної тканини, морфологічна картина якої на цьому терміні відповідала змінам, які у хворих групи порівняння ми спостерігали на 15 добу лікування.

Аналіз результатів використання вакуумної терапії показав, що майже вдвічі зменшується число етапних некретомій, терміни підготовки ран до пластичного закриття скорочуються у хворих з НІФ СДС в середньому на $4,9 \pm 1,3$ дні, у хворих з ІГФ ураження в середньому на $4,1 \pm 1,7$ дні.

Після використання вакуумної терапії ран у 29 хворих з I–II ступенем ураження відмічено самостійне загоєння ран на 20–23 добу лікування. У інших пацієнтів дно ран виповнилося на всьому протязі грануляційною тканиною, значно зменшилися розміри ран, відмічалася виражена крайова епітелізація. Це дозволило провести

закриття ранових дефектів шляхом автодермопластики вільним шкірним клаптом, з хорошими віддаленими результатами.

У пацієнтів з III–IV ступенем ураження, ранові дефекти були закриті шляхом накладання первинного відстроченого шва у 26 (10,8%) хворих, ранніх вторинних швів – у 58 (24,3%), та автодермопластикою за Тіршем у 154 (64,4%) пацієнтів. Після закриття ранових дефектів за допомогою швів нагноєння відмічено у 12 хворих, що потребувало проведення повторних оперативних втручань. Хороші та задовільні результати автодермопластики отримано у 84,5% випадків. Інші пацієнти цієї групи були виписані на амбулаторне лікування з залишковими рановими дефектами площею від 0,5 до 2,8 см².

В загальному використання вакуумної терапії в комплексному лікуванні хворих на СДС дозволило скоротити терміни стаціонарного лікування хворих з НІФ СДС на $5,2 \pm 1,8$ ліжко-днів, хворих на ІГФ на $4,3 \pm 1,5$ ліжко-днів.

ВИСНОВКИ

1. В лікуванні ускладнених форм СДС слід дотримуватися активної хірургічної тактики, що дозволяє ліквідувати гнійно-некротичні ураження тканин, зменшити бактеріальне забруд-

нення рани та створити благоприємні умови для перебігу ранового процесу.

2. Використання вакуумної терапії ран у хворих на СДС сприятливо впливає на рановий процес та є ефективним методом місцевого лікування, який можна рекомендувати для використання у вищезначених хворих.

3. Використання вакуумної терапії ран у хворих з ІГФ ураженням за наявності хронічної артеріальної недостатності III ст., на початкових етапах може провокувати підсилення болювого синдрому. Це потребує використання підвищеного тиску в системі в режимі 40–50 мм. рт. ст. На 2–3 добу лікування, після зменшення болювого синдрому, тиск можна знижувати до 90–100 мм. рт. ст., та продовжувати вакуумну терапію.

4. За наявності анаеробної неклостридіальної інфекції на тлі вакуумної терапії в рани можлива пролонгація патологічного процесу, що потребує динамічного контролю за перебігом ранового процесу (кожні 1–2 дні), та своєчасної корекції лікування.

5. Використання вакуумної терапії в комплексному лікуванні хворих на СДС дозволяє скоротити терміни стаціонарного лікування хворих з НІФ СДС на $5,2 \pm 1,8$ ліжко-днів, хворих на ІГФ на $4,3 \pm 1,5$ ліжко-днів.

ЛІТЕРАТУРА

1. Сунцов Ю. И. и др. Эпидемиология сахарного диабета и прогноз его распространения в Российской Федерации // Сахарный диабет. – 2011. – №1. – С. 15–19.
2. Маслова О. В., Сунцов Ю. И. Эпидемиология сахарного диабета и микрососудистых осложнений // Сахарный диабет. – 2011. – № 3. – С. 6–11.
3. Donath M. Y., Shoelson S. E. Type 2 diabetes as an inflammatory disease // Nat. Rev. Immunol. – 2011. – Vol. 11. – № 2 – P. 98–107.
4. Shaw J. E., Sicree R. A., Zimmet P. Z. Global estimates of the prevalence of diabetes for 2010 and 2030 // Diabetes Res. Clin. Pract. – 2010. – Vol. 87. – № 1. – P. 4–14.
5. Donath M. Y., Shoelson S. E. Type 2 diabetes as an inflammatory disease // Nat. Rev. Immunol. – 2011. – Vol. 11. – № 2. – P. 98–107.
6. Apelqvist J., Bakker K., Van Houtum W. H. Practical guidelines on the management and prevention of the diabetic foot // Diabetes Metab. Res. Rev. – 2010. – Vol. 24. – № 1. – P. 181–187.
7. Анциферов М. Б., Комелягина Е. Ю. Синдром диабетической стопы: диагностика, лечение и профилактика / М., МИА, 2013. – 304 с.
8. Дедов И. И., Шестакова М. В. Алгоритмы специализированной медицинской помощи больным сахарным диабетом (шестое издание) / М., МИА, 2013. – 199 с.
9. Загородній О. В., Федоренко В. П. Частота великої ампутації нижніх кінцівок при хірургічних ускладненнях стопи хворих на цукровий діабет // Львівський медичний часопис. – 2009. – № 2. – С. 85–88.
10. Кривошеков Е. П., Ельшин Е. Б. Роль вакуум-терапии в комплексном лечении осложненных форм диабетической стопы // Известия Самарского научного центра Российской академии наук. – 2014. – Т. 16. – № 5 (4). – С. 1286–1288.
11. Русин В. І. та ін. Комплексне лікування нейроішемічної форми синдрому діабетичної стопи: можливості вакуум-терапії // Шпитальна хірургія. – 2014. – № 3. – С. 51–53.
12. Бесєдін О. М. та ін. Вакуум-інстиляційна терапія у хворих синдромом діабетичної стопи // Клінічна хірургія. – 2014. – № 11 (3). – С. 8–10.
13. Ravari H. et al. Comparison of vacuum-assisted closure and moist wound dressing in the treatment of diabetic foot ulcers // J. Cutan. Aesthet. Surg. – 2013. – Vol. 6. – № 1. – P. 17–20.

REFERENCE

1. Suntsov Yu. I. et al. (2011) Epidemiology of the diabetes mellitus and the prognosis of its spread in the Russian Federation. *Sakharnyy diabet*, № 1, pp. 15–19.
2. Maslova OV, Suntsov Yu. I. (20) Epidemiology of the diabetes mellitus and microvascular complications. *Sakharnyy diabet*, № 3, pp. 6–11.
3. Donath M. Y., Shoelson S. E. (2011) Type 2 diabetes as an inflammatory disease. *Nat. Rev. Immunol.*, vol. 11, № 2, pp. 98–107.
4. Shaw J. E., Sicree R. A., Zimmet P. Z. (2010) Global estimates of the prevalence of diabetes for 2010 and 2030. *Diabetes Res. Clin. Pract.*, vol. 87, № 1, pp. 4–14.
5. Donath M. Y., Shoelson S. E. (2011) Type 2 diabetes as an inflammatory disease. *Nat. Rev. Immunol.*, vol. 11, № 2, pp. 98–107.
6. Apelqvist J., Bakker K., Van Houtum W. H. () Practical guidelines on the management and prevention of the diabetic foot. *Diabetes Metab. Res. Rev.*, vol. 24, № 1, pp. 181–187.
7. Antciferov M. B., Komelyagina E. Yu. (2013) Diabetic foot syndrome: diagnosis, treatment and prevention. Moskva, MIA, (in Russian).
8. Dedov I. I., Shestakova M. V. (2013) Algorithms for specialized medical care for patients with diabetes mellitus (sixth edition). Moskva, MIA, (in Russian).
9. Zagorodniy O. V., Fedorenko V. P. (2009) Frequency of large amputation of the lower extremities at surgical complications of the foot of patients with diabetes mellitus. *Lvivskyy medychnyy chasopys*, № 2, pp. 85–88.
10. Krivoschekov E. P., Elshin E. B. (2014) Role of the vacuum therapy in the complex treatment of complicated forms of diabetic foot. *Izvestiya Samarskogo nauchnogo tsentra Rossiyskoy akademii nauk*, vol. 16, № 5 (4), pp. 1286–1288.
11. Rusin V.I. et al. (2014) Comprehensive treatment of neuroisshetic form of diabetic foot syndrome: the possibilities of vacuum therapy. *Shpytalna khirurgiya*, № 3, pp. 51–53.
12. Beseedin O. M. et al. (2014) Vacuum-instillation therapy for patients with diabetic foot syndrome. *Klinichna khirurgiya*, № 11 (3), pp. 8–10.
13. Ravari H. et al. (2013) Comparison of vacuum-asisted closure and moist wound dressing in the treatment of diabetic foot ulcers. *J. Cutan. Aesthet. Surg.*, vol. 6, № 1, pp. 17–20.

Стаття надійшла до редакції 26.10.2018

Ю. Ф. Кошак¹, Ю. Ф. Савенков², П. В. Кузик³

¹ДВНЗ «Тернопільський державний медичний університет імені І. Я. Горбачевського Міністерства охорони здоров'я України»

Тернопіль, Україна

²КЗ «Дніпровське обласне комунальне лікувально-профілактичне об'єднання «ФТИЗИАТРІЯ, ДОР»

Дніпро, Україна

³Національний медичний університет імені О. О. Богомольця

Київ, Україна

Yu. F. Koshak¹, Yu. F. Savenkov², P. V. Kuzyk³

¹I.Ya. Horbachevsky Ternopil State Medical University, Ministry of Healthcare of Ukraine

Ternopil, Ukraine

²Dnipropetrovsk regional council of clinical and preventive medicine «Phthiology»,

Dnipro, Ukraine

³O. O. Bogomolets National Medical University

Kyiv, Ukraine

ОСОБЛИВОСТІ ДІАГНОСТИКИ ТА ХІРУРГІЧНОГО ЛІКУВАННЯ ТУБЕРКУЛЬОЗУ, АСОЦІЙОВАНОГО ІЗ ВІЛ-ІНФЕКЦІЄЮ

FEATURES OF DIAGNOSTICS AND SURGICAL TREATMENT OF TUBERCULOSIS ASSOCIATED WITH HIV-INFECTION

Резюме

Туберкульоз (далі ТБ), асоційований із ВІЛ-інфекцією залишається глобальною світовою соціально-медичною проблемою сучасної медицини, фтизіатрії і хірургії.

Мета роботи: покращення результатів ранньої діагностики та можливостей хірургічного лікування ко-інфекції ТБ/ВІЛ різної локалізації у хворих прооперованих з приводу гострої та планової хірургічної патології, на основі отримання нових даних про особливості імунологічних порушень, клінічних проявів в післяопераційному періоді, гістоморфологічних даних з видаленого джерела туберкульозної та ВІЛ-інфекції.

Матеріали та методи. Проаналізовано стан імунітету у ВІЛ-позитивних хворих під час антимікобактеріальної терапії (далі-АМБТ) на тлі антиретровірусної терапії (далі АРТ) з вперше діагностованим туберкульозом легень (далі ВДТБЛ) та повторно діагностованим – рифампіцин резистентним ТБ (далі-РіфТБ), мультирезистентним ТБ (далі МРТБ). За станом епідемічної ситуації з ТБ та ко-інфекцією ТБ/ВІЛ в Тернопільській області за 2012–2016 рр. спостерігалось значне збільшення захворюваності на ТБ і СНІД (1,6 і 4,0 на 100 тис. населення). У 2016 р. на обліку перебувало 54 хворих, з них 30 випадків

Abstract

Tuberculosis associated with HIV are remains the global social and medical problem of modern medicine, phthiology and surgery.

Purpose of the study. The results of early diagnosis and surgical treatment of co-infection TB/HIV-different localization was improved in patients that acute and elective surgical pathology, on the basis of new data of features immunological disorders, clinical manifestations in the postoperative period, hysto-morphological data with remoted sources of TB and HIV infection.

Materials and methods. State of immune system in HIV-positive patients was analyzes of during antimykobacterial therapy (AMBT) against the background of antiretroviral therapy (ART) with first-time diagnosed tuberculosis of the lung (FDTB) and again second-time diagnosed rifampicin-rezistent TB (RifTB), multi-resistant TB (MRTB). The State of epidemic situation of TB and co-infection of TB/HIV in the Ternopil region for 2012–2016 was observed a significant increase of the incidence of TB and AIDS (1,6 and 4,0 per 100 000 population). The accounting in 2016 years were 54 patients, including 30 cases of FDTB and 24 second-infection. In 2017years situation stabilized, old patients was registered 32 of them are 21 and 11 cases for the first time and again second of

ВДТБЛ та 24 повторної ко-інфекції. У 2017 р. ситуація стабілізувалася, на обліку зареєстровано було 32 пацієнта, з них 21 та 11 випадки вперше та повторно діагностованої ко-інфекції. МРТБ спостерігався відповідно у 20 пацієнтів, з них 12 і 8 відповідно вперше та повторно діагностованої ТБ-інфекції.

Результати і обговорення. Було проведено ретроспективний аналіз 86 випадків ко-інфекції ТБ/ВІЛ: 46 пацієнтів (53%) із туберкульозом позалегенової локалізації (інфекції лімфатичних вузлів, м'яких тканин (абсцеси, флегмони), плеврити без легеневого ураження; 15 пацієнтів (17%) із туберкульозом черевної порожнини та сечостатевої системи (перитоніти, туберкульоз кишечника, мезентеріальних лімфовузлів), 25 пацієнтів (29%) із туберкульозом грудної клітки (емпієми плеври, плевректомія, кавернотомія, легенева декортікація та дренивання).

Висновки. Туберкульоз асоційований із ВІЛ-інфекцією здебільшого носив поширений дисемінований характер. У 70,2% мало місце поєднання із поза легеневою локалізацією у виді плевритів, емпієм плеври, абсцедуючих лімфаденітів, легневих абсцесів, після-ін'єкційних абсцесів, деструктивного туберкульозу кишечника. У 26,5% випадків пацієнтам було надано спеціалізоване хірургічне лікування з приводу нагноєної легеневої та поза легеневої патології.

Ключові слова: ко-інфекція ТБ/ВІЛ, рання діагностика туберкульозу у ВІЛ-інфікованих, хірургія, профілактика, мультирезистентні форми, розширено резистентні форми туберкульозу.

diagnosed co-infection. MRTB was experienced in 20 patients, including 12 and 8, respectively, for the first time and again second-diagnosed TB infection.

Results and discussion. Retrospective analysis were conducted in 86 cases of co-infection TB/HIV: 46 patients (53%) with tuberculosis extra pulmonary localization (infection of the lymph nodes, soft tissues (abscesses, flegmones); pleurisy without pulmonary lesions; in 15 patients (17%) with TB abdominal cavity and urogenital system (periton ty, tuberculosis of intestine, mesenteric lymph nodes), 25 patients (29%) with tuberculosis thoracic chest (empyema pleurisy, plevrektomy, kavernotomy, pulmonary decortication and thorakocentesis).

Conclusions. Tuberculosis associated with HIV infection mostly were a common dissemination character. In 70,2% has been a combination with extra pulmonary localization in the form pleurisy, empyem lymph nodes, lung abscesses, after injection abscesses, destructive tuberculosis of intestines. Patients in 26,5% of cases were given special surgical treatment about pulmonary and extra pulmonary pathology.

Keywords: co-infection of TB/HIV, early diagnosis of tuberculosis of HIV-infected, surgery, prevention, multidrug resistant, expanded drug resistant forms of tuberculosis.

ВСТУП

Туберкульоз асоційований з ВІЛ-інфекцією залишається глобальною світовою соціально-медичною проблемою сучасної медицини, фтизіатрії і хірургії. Домінуючий вплив ВІЛ-інфекції на фтизіатрію обґрунтовується вираженою імуносупресією у ВІЛ-пацієнтів, створюючи при цьому сприятливі передумови для розвитку як первинного (вперше діагностованого) туберкульозу, так і повторного туберкульозу частіше всього мультirezистентних та розширено резистентних форм туберкульозу (РРТБЛ), які практично не лікуються сучасними антибактеріальними препаратами (АБП) і є частим розвитком генералізованої септичної хірургічної інфекції у хворих туберкульозом. Вегетування та розвиток СНІДу в макроорганізмі людини, зокрема у крові та біологічних рідинах загострює ризик поширення внутрішньолікарняної інфекції в післяопераційному періоді, що є глобальною проблемою відмови надавати планову хірургічну допомогу цій категорії хворих в країнах, які розвиваються.

МАТЕРІАЛИ ТА МЕТОДИ

За станом епідемічної ситуації з ТБ та ко-інфекцією ТБ/ВІЛ в Тернопільській області за 2012–2016 рр. спостерігалася значне збільшення захворюваності на ТБ і СНІД (1,6 і 4,0 на 100 тис. населення). У 2016 р. на обліку перебувало 54 хворих, з них 30 випадків ВДТБЛ та 24 повторної ко-інфекції. У 2017 р. ситуація стабілізувалася, на обліку зареєстровано було 32 пацієнта, з них 21 та 11 випадки вперше та повторно діагностованої ко-інфекції. МРТБ спостерігався відповідно у 20 пацієнтів, з них 12 і 8 відповідно вперше та повторно діагностованої ТБ-інфекції.

РЕЗУЛЬТАТИ ТА ОБГОВОРЕННЯ

Було проведено ретроспективний аналіз 86 випадків ко-інфекції ТБ/ВІЛ-інфекція: 46 пацієнтів (53%) із туберкульозом позалегенової локалізації (інфекції лімфатичних вузлів, м'яких тканин (абсцеси, флегмони), плеврити без легеневого ураження; 15 пацієнтів (17%) із туберкульозом черевної

порожнини та сечостатевої системи (перитоніти, туберкульоз кишечника, мезентеріальних лімфовузлів), 25 пацієнтів (29%) із туберкульозом грудної клітки (емпієми плеври, плевректомія, кавернотомія, легеневі декортикації та дренивання). У кожній групі переважали чоловіки (> 80%) і особи віком 21–39 років (> 65%) та пацієнти із значним зниженням лімфоцитів (від 100 до 240 CD4+ клітин/мм³) і вираженим імунodefіцитом. Показання до планової операції повинно ґрунтуватися на врахуванні ступеня депресії імунної системи пацієнтів і наявності засобів захисту хірургічної бригади. Єдиним протипоказанням до планового хірургічного втручання у ВІЛ-інфікованих вважається зниження рівня Т-хелперів більше 50% від норми, тобто відносна величина CD4+ клітин/мм³ (< 300,0 ± 5,4) під час лікування АМБТ та АРТ на кінець інтенсивної фази, що є високою частотою післяопераційних ускладнень та фатальної летальності. При розвинутій ВІЛ-інфекції індекс співвідношення лімфоцитів між Т-хелперами та Т-супресорами завжди менше 1 (в нормі > 1), а це накладає відбиток на розвиток гнійних хірургічних захворювань. Таким чином, ВІЛ-інфекція змінює «стереотипи» хірургічних нагноєнь: вони виникають частіше, мають тяжкий і тривалий генералізований перебіг. При лікуванні гнійних ран у ВІЛ-інфікованих пацієнтів повинна застосовуватися активна хірургічна тактика. При I–II стадіях СНІДу імунний статус є достатнім для нормального загоєння рани. Загоєння є сумнівним при III стадії і проблематичним при IV стадії СНІДу.

Операції у ВІЛ-інфікованих мають велику небезпеку передачі збудника від пацієнта до медичного персоналу, анестезіолога, операційних сестер та хірургів та неконтрольованої трансмісії ВІЛ серед інших пацієнтів хірургічного відділення. Нині спостерігається глобальна тенденція до відмови надавати планову хірургічну допомогу цій категорії хворих. Проте з часом у ВІЛ-інфікованих перебіг туберкульозу ускладнюється (плевритом, емпіємою плеври, нагноєними кістами, легневими кровотечами, перфоративними виразками кишечника, абсцесами органів, тканин та ін.). Хірурги в таких випадках змушені оперувати ВІЛ-інфікованих за життєвими показаннями. Аналіз результатів таких ургентних операцій показує, що обережні хірургічні маніпуляції зводять до мінімуму ризик субопераційного інфікування хірургічної та анестезіологічної бригади. Післяопераційний перебіг у третини хворих не відрізняється від звичайного лікування, а антибіотико-профілактика дозволяє уникати фатальних септичних, інфекційних, післяопераційних ускладнень. Цей висновок підтверджується власним спостереженням: Хвора Б., 29 років була госпіталізована в обласний тубдиспансер з тотальним затемненням лівої половини грудної клітки.

При плевральній пункції зліва отримано гнійну рідину з неприємним гнілосним запахом. Хворій була проведена ургентна операція – торакоцентез зліва з дрениванням по Б'юлау. За добу з плевральної порожнини виділено більше 3-ох літрів гнійної рідини. За 7 днів антибіотикотерапії та санації плевральної порожнини ліва легеня розправилася повністю, нагноєння ліквідоване, а дренаж видалено на 10 добу. Клінічний діагноз: субтотальний піопневмоторакс зліва без бронхіальної норичі. Залишкові зміни перенесеного туберкульозу у виді щільних вогнищ та первинного туберкульозного комплексу, КСБ-; МГ-(R-). Кат.5, Гр. 5.1. При госпіталізації у хворої серологічно було діагностовано ВІЛ-інфекцію, лімфопенію CD4+ клітини/мм³ (350,0), гіпoxромну анемію, тромбоцитопенію та лейкоцитопенію. Хвора на 12 добу була виписана як ефективно вилікувана на амбулаторне лікування фтизіатра поліклініки. Операційна рана зажила, рецидив туберкульозу не підтверджувався. Через 6 місяців ця пацієнтка поступила повторно у фтизіо-хірургічне відділення із нагноєною кістою копчика. Хворій була проведена планова операція висікання кістки копчика в межах здорових тканин. Післяопераційний період протікав без ускладнень, рана загоїлася первинним натягом. Всі 6 місяців дана пацієнтка активно отримувала хіміопротілактику ізоніазидом 0,5/добу та АРВ терапію за місцем проживання.

ВИСНОВКИ

1. У ВІЛ-позитивних осіб у будь-якому дорослому віці і які були в ранньому віці інфіковані первинним туберкульозом внутрішньогрудних лімфатичних вузлів можливий розвиток вторинного нагноєння в плевральній порожнині. Значне зниження рівня лімфоцитів CD4+ клітин (< 300) не є протипоказаннями до екстреного хірургічного лікування активного видалення гнійника, із обов'язковою хіміопротілактикою таких пацієнтів ізоніазидом протягом наступних 6–9 міс.

2. Значне підвищення рівня лімфоцитів CD4+ клітин (> 300–400) у ВІЛ-позитивних хворих на туберкульоз не уточненої локалізації під час АМБТ та АРТ-терапії на кінець інтенсивної чи продовжувальної фази можуть бути показаннями до планового хірургічного лікування резекції легені чи іншого органа при ко-інфекції ТБ/СНІД в межах патологічного процесу.

3. Резерви для проведення як планового, так і ургентного хірургічного лікування при ко-інфекції ТБ/ВІЛ є і вбачаються у багато-профільному підході до пацієнта, а рішення про операцію повинні бути прийняті сумісно із фтизіатрами, інфекціоністами, хірургами, анестезіологами та іншими спеціалістами ex-consilium.

ЛІТЕРАТУРА

1. Панасюк О. В., Ничипоренко Л. С., Коломійчук Л. А. і др. Унікальний клінічний випадок Ко-інфекції: туберкульоз із багатомісним ураженням і глибоким імунodefіцитом, що вилікуваний ізоніазидом на тлі антиретровірусної терапії з приводу ВІЛ-інфекції // Туберкульоз, легеневі хвороби, ВІЛ-інфекція. – 2016. – № 4. – С. 45–53.
2. Петренко В. І., Панасюк О. В., Радиш Г. В. і др. Стан імунітету під час комплексного лікування хворих на туберкульоз (не уточненої локалізації, рифампіцинорезистентний легень, хіміорезистентний міліарний і мультирезистентний нервової системи) у поєднанні з ВІЛ-інфекцією // Туберкульоз, легеневі хвороби, ВІЛ-інфекція. – 2017. – № 3. – С. 23–28.
3. План дій по боротьбі з туберкульозом для Європейського регіону ВООЗ на 2016–2020 гг. Європейське регіональне бюро ВООЗ; 2015 // TB Action Plan, 15 лютого 2017 г.
4. Laserson K. F. et al. Speaking the same language: treatment outcome definitions for multidrug-resistant tuberculosis // Int. J. Tuberc. Lung Dis. – 2005 – № 9. – P. 640–645.
5. Subotic D. et al. Surgery and pleuropulmonary tuberculosis: a scientific literature review // J. Thorac. Dis. – 2016. – Vol. 8. – № 7. – E474–485. DOI: 10.21037/jtd.2016.05.59.
6. King J. T. et al. Thirty-Day Postoperative Mortality Among Individuals with HIV Infection Receiving Antiretroviral Therapy and Procedure-Matched, Uninfected Comparators // JAMA Surg. – 2015. – Vol. – № 4. – P. 343–351. DOI: 10.1001/jamasurg.2014.2257.
7. Smit S. Guidelines for surgery in the HIV patient: HIV/AIDS continues to have a profound impact on all aspects of surgery // CMA. – 2010. – Vol. 28. – № 8. – P. 356–358.
8. Chalya Ph. L. et al. Tuberculous bowel obstruction at a university teaching hospital in Northwestern Tanzania: a surgical experience with 118 cases // World J. Emerg. Surg. – 2013. – Vol. 8. DOI: 10.1186/1749-7922-8-12.
9. Zhang L, Liu B, Li L, et al. Prevention and treatment of surgical site infection in HIV-infected patients // BMC Infection Diseases. – 2012. – Vol. 12. DOI: 10.1186/1471-2334-12-115.

REFERENCE

1. Panasyuk O. V., Nychyporenko L. S., Kolomyichuk L. A. et al. (2016) A unique clinical case of Co-infection: tuberculosis with many organ damage and deep immune deficiency treated with isoniazid on the background of antiretroviral therapy for HIV infection. Tuberkuloz, lehenevi khvoroby, VIL-infektsiya, № 4, pp. 45–53, (in Ukraine).
2. Petrenko V. I., Panasyuk O. V., Radysh H. V. et al. (2017) Immunity state in the complex treatment of patients with tuberculosis (unspecified localization, rifampicin resistant lung, chemoresistant military and multiresistant nervous system) in combination with HIV infection. Tuberkuloz, lehenevi khvoroby, VIL-infektsiya, № 3, pp. 23–28, (in Ukraine).
3. Tuberculosis Action Plan for the WHO European Region 2016–2020 WHO Regional Office for Europe; 2015. TB Action Plan, February 15, 2017, (in Ukraine).
4. Laserson K. F. et al. (2005) Speaking the same language: treatment outcome definitions for multidrug-resistant tuberculosis. Int. J. Tuberc. Lung Dis., № 9, pp. 640–645.
5. Subotic D. et al. (2016) Surgery and pleuropulmonary tuberculosis: a scientific literature review. J. Thorac. Dis., vol. 8, No 7. – E474–485. DOI: 10.21037/jtd.2016.05.59.
6. King J. T. et al. (2016) Thirty-Day Postoperative Mortality Among Individuals with HIV Infection Receiving Antiretroviral Therapy and Procedure-Matched, Uninfected Comparators. JAMA Surg., vol., № 4, pp. 343–351. DOI: 10.1001/jamasurg.2014.2257.
7. Smit S. (2010) Guidelines for surgery in the HIV patient: HIV/AIDS continues to have a profound impact on all aspects of surgery. CMA, vol. 28, № 8, pp. 356–358.
8. Chalya Ph. L. et al. (2013) Tuberculous bowel obstruction at a university teaching hospital in Northwestern Tanzania: a surgical experience with 118 cases. World J. Emerg. Surg., vol. 8. DOI: 10.1186/1749-7922-8-12.
9. Zhang L, Liu B, Li L, et al. (2012) Prevention and treatment of surgical site infection in HIV-infected patients. BMC Infection Diseases, vol. 12. DOI: 10.1186/1471-2334-12-115.

Стаття надійшла до редакції 26.10.2018

Ю. О. Фусс¹, Т. В. Хома², А. О. Волобоєва^{1,2}
 Пустомитівська центральна районна лікарня¹,
 8-ма міська клінічна лікарня²
 Львів, Україна

Yu. A. Fuss¹, T. V. Khoma², A. O. Voloboyev^{1,2}
 Central District Hospital Pustomyty¹
 8th City Clinical Hospital²
 Lviv, Ukraine

УЛЬТРАЗВУКОВА ДІАГНОСТИКА ПРИ ТРАВМАХ СУХОЖИЛКІВ КИСТІ – НЕОБХІДНА ДІАГНОСТИКА У НАШ ЧАС

FEATURES OF DIAGNOSTICS AND SURGICAL TREATMENT OF TUBERCULOSIS ASSOCIATED WITH HIV-INFECTION

Резюме

У роботі проаналізована ефективність використання УЗД діагностики при пошкодженні сухожилків пальців кисті. Встановлено, що УЗД діагностика заслуговує на увагу, як один з додаткових методів діагностики при виборі оперативного лікування.

Ключові слова: сухожилки, УЗД діагностика, травма кисті.

Abstract

The paper analyzes the effectiveness of using ultrasound diagnostics for damage to the tendons of the fingers. It has been established that ultrasound diagnostics deserves attention as one of the additional diagnostic methods when choosing surgical treatment.

Key words: tendons, ultrasound diagnosis, hand injury.

ВСТУП

Складність анатомічної будови і фізіологічної функції верхньої кінцівки ще у ХІХ сторіччі відмічав М. І. Пирогов – «немає жодної частини тіла, у якій би пошкодження були так само безкінечно різноманітні за видом, ступенем, ускладненнями і наслідками, як кисть і нижня частина передпліччя» [1]. Проте поширена помилка про простоту діагностики ушкоджень сухожилків пальців кисті і до сьогодні породжує недооцінку необхідності ретельного і всебічного дослідження хворих [2, 3]. Результатом є велике число помилок діагностики, яке за нашими даними, спостерігається у 39% випадків, а у хворих з поєднаними пошкодженнями при первинному зверненні досягає 49% і у застарілих випадках – 55%.

На даний час у діагностиці пошкоджень і захворювань опорно-рухового апарату одне з провідних місць займає ультрасонографія. Але використання цього методу дослідження у хірургії кисті – обмежене [4, 5].

МАТЕРІАЛИ ТА МЕТОДИ

Дослідженню підлягало 393 пацієнти з клі-

нічними ознаками пошкоджень сухожилків кисті і їх наслідками. Серед пацієнтів переважали пацієнти працездатного віку – від 20 до 50 років (260 хворих, 66,2%). Травми найчастіше зустрічалися у чоловіків (361, 91,9%), переважала побутова травма (277 випадків, 70,5%).

У 281 постраждалих (71,5%) ушкодження були застарілими. Більшість хворих (288, 73,3%) звернулися у клініку через 3–6 тижнів від моменту отримання травми.

Всього у 343 хворих виявлені ушкодження 473 сухожилків на 519 пальцях. У 301 (76,6%) потерпілих спостерігалися ізольовані пошкодження сухожилків. Чисельні пошкодження, які значно ускладнювали діагностику, були знайдені у 242 (61,6%) пацієнтів.

Ушкодження сухожилків згиначів виявлені у 298 (75,8%) потерпілих. З них у 257 (65,4%) випадках вони були наслідком відкритої травми, а у 41 (10,5%) – результатом закритої пошкодження. У 95 (24,2%) пацієнтів діагностовано ушкодження сухожилків розгиначів. З них у 69 (72,6%) хворих вони були отримані у результаті відкритої травми, а у 26 (27,4%) – підшкірних розривів.

РЕЗУЛЬТАТИ ТА ОБГОВОРЕННЯ

Особливе місце серед травм кисті належить пошкодженням сухожилків. Втрата сухожилля на пальці рівноцінна втраті самого пальця. Якщо ж функцію всіх пальців прийняти за 100%, то втрата першого пальця зменшує функцію кисті на 40%, другого – на 20%, третього – на 20%, четвертого – на 12% і п'ятого – на 8%.

Показами до УЗД діагностики пальців кисті є: свіжі і старі травми кисті і передпліччя при наявності клінічних ознак ушкоджень сухожилків, необхідність корекції лікування у хворих з пошкодженнями сухожилків під час періоду реабілітації, розвитку ускладнень у післяопераційному періоді (спайковий процес, неспроможність сухожилкового шва). Протипокази до УЗД відсутні.

УЗД проводять перед початком лікування, потім протягом періоду відновлення, через два тижні після операції або початку іммобілізації (при консервативному лікуванні), у подальшому з інтервалом у тиждень протягом іммобілізаційного періоду, один раз у два тижні протягом перших 4–6 тижнів під час мобілізаційного періоду; потім до відновлення функцій один раз у місяць.

Сонографічна семіотика пошкоджень сухожилків пальців кисті:

1. Переривчастість суцільного контуру сухожилків з появою гіпоехогенної зони дефекту (симптом повного пошкодження сухожилка).

2. Відсутність візуалізації сухожилка в звичному анатомічному місці локалізації (симптом повного пошкодження сухожилка при розходженні його фрагментів).

3. Зміна діаметру сухожилка:

– Збільшення (спостерігається при набряку сухожилка, тендиніти або теносиновіситі).

– Зменшення (результат часткового пошкодження сухожилка або перебігаючих у ньому дегенеративних процесів).

– Відсутність чіткості контурів сухожилків (симптом рубцевого переродження або дегенеративних процесів, теносиновіту).

Порушення ехографічної структури сухожилків:

– Зникнення диференційованої волокнистої структури сухожилків (спостерігається при рубцевому переродженні, тендиніті, дистрофічному процесі, супроводжує регенерацію сухожилків).

– Підвищення ехогенності (ознака рубцевого переродження).

– Зниження ехогенності (ознака дистрофічного періоду).

– «Мозаїчна» ехогенність (симптом тендиніту).

Зміна ехографічної характеристики оточуючих сухожилок тканин:

– Неоднорідність структури (спостерігається при набряку м'яких тканин та дистрофічних змінах)

– Аномальне підвищення ехогенності (визначається при дистрофічних змінах, розростанні руб-

цевої тканини, хронічних запальних процесах).

– Аномальне зниження ехогенності (спостерігається при набряку м'яких тканин та дистрофічних змінах).

– Асиметрія геометричних характеристик (підтвердження наявних патологічних змін).

Дослідження сухожилків згиначів при свіжих пошкодженнях треба проводити з обережністю для уникнення можливого ятрогенного впливу – розходження фрагментів ушкодженого сухожилка.

УЗД – ознакою ушкодження сухожилків є переривчастість його суцільного контуру з появою гіпоехогенної зони дефекту. При наявності діастазу сухожилок не візуалізується в звичайному місці його локалізації. Його фрагменти знаходяться дистальніше і проксимальніше місця пошкодження.

Якщо розриву сухожилка не передувало патологічний процес, ехографічна структура його фрагментів не змінена. Між фрагментами визначається зона зниженою ехогенності, а всередині її, ділянки неправильної форми, різко зниженою ехогенності з нерівними контурами і відсутністю структури – ознака наявності гематоми.

Часткове ушкодження сухожилків на сонограмі характеризується нерівністю його контурів, зменшенням діаметру, відсутністю характерної волокнистої структури.

УЗД дослідження застарілих ушкоджень сухожилків проводять за загальною схемою. Для вивчення проксимального фрагменту сухожилка проводять дослідження при скороченні і розслабленні м'язів передпліччя. При застарілих пошкодженнях у навколишніх м'яких тканинах сухожилка у результаті виникнення гематоми утворюються гетерогенні ділянки неправильної форми. Дефект, який утворюється при розходженні фрагментів сухожилка, заповнюється тканиною з неоднорідною структурою. При дослідженні фрагмента сухожилка виявляють явище тендиніту, яке супроводжується збільшенням їх діаметру, порушенням диференційованої структури, появою «мозаїчної» ехогенності. При строках дослідження більше 4 тижнів дистальні фрагменти у більшості випадків набувають ознак дистрофічних змін: їх діаметр зменшується, структура недиференційована, ехогенність знижена, контури нечіткі.

УЗД діагностика кисті також високоефективна для виявлення різних типів сторонніх тіл у м'яких тканинах. Вона дозволяє виявити наявність стороннього тіла у вигляді додаткової ехогенної або високоехогенної структури, а також провести його топічну діагностику, у тому числі по відношенню до близько розташованих сухожилків. При розташуванні стороннього тіла всередині сухожилкової піхви або самого сухожилка здійснення ковзних рухів призводить до одночасного зміщення цієї структури, а наявність стороннього тіла в навколишніх тканин-

них структурах зберігає нерухомість. Можна також візуалізувати засоби остеосинтезу.

У відділенні 8-ї лікарні з серпня 2015 року по вересень 2018 року нами прооперовано 393 пацієнтів з різними м'яко-тканинними ушкодженнями кисті і пальців, з 298 з ушкодженнями сухожилків згиначів пальців. З них 274 пацієнти поступили у відділення в ургентному порядку в строки від 1 до 8 годин і 119 пацієнти у плановому порядку у строки від 3 тижнів до 4 місяців. Причинами пізнього поступлення у відділення були: пацієнти відмовлялися від первинної відновчої операції, первинне відновче лікування не проводилось у зв'язку з важкою супутньою патологією, не було діагностовано пошкодження нервів і сухожилків при первинному зверненні.

Всі ушкодження за загально-прийнятою класифікацією були поділені на 4 зони. Травма сухожилків розгинача пальця кисті у 1 зоні (у більшості випадків підшкірний розрив) – найбільш часте пошкодження, яке отримане при різкому згинанні дистальної фаланги у міжфаланговому суглобі внаслідок прямого удару або падіння на палець. У результаті такої травми розвивається «молоткоподібний палець», коли пацієнти скаржаться на неможливість розгинання нігтьової фаланги. У 2 зоні ушкоджується центральна порція апоневроза, що проявляється відсутністю активного розгинання середньої фаланги і перерозгинання з обмеженням функції нігтьової фаланги. Поступово формуються контрактури суглобів: згинально-проксимального міжфалангового і розгинально-дистального міжфалангового (подвійна контрактура). Пошкодження в 3 і 4 зони проявляється згинальним становищем пальця і повною відсутністю його активної розгинальної функції. Ушкодження на рівні I зони – відмічали у 196 хворих, II зони – у 52 хворих, III зони – у 30 хворих, і VI зони – у 20 пацієнтів.

Пацієнтам, які поступили у відділення безпосередньо після отримання травми, в ургентному порядку виконували ПХО рани, накладали первинний шов сухожилків згиначів. Рахуємо, що у II зоні необхідно відновлювати тільки сухожилок глибокого згинача пальця, що зумовлено анатомією даної ділянки, а саме наявністю вузьких сухожилкових каналів. Всім пацієнтам з дефектами сухожилків були виконані первинні сухожилкові пластики, в якості трансплантата використовували сухожилки поверхневих згиначів пальців.

У всіх пацієнтів, які звернулися на лікування у плановому порядку, відмічали розгинаючі контрактури міжфалангових суглобів пальців різного ступеня вираженості, нейротрофічний синдром (порушення чутливості, набряк, зміна кольору шкірних покривів), больовий синдром, шкірні рубці. У післяопераційному періоді пацієнти отримували перев'язки, динамічну іммобілізацію, нейротропну терапію.

У сучасній літературі ми часто стикаємось з

рядом негативних відгуків з приводу функціонального дослідження (сонографії) хворого при поступленні. Дослідження активних рухів кисті при свіжих ушкодженнях може мати небезпечні наслідки, такі як розрив мезатенону, збільшення діастазу між сегментами сухожилків, що ускладнює оперативне лікування і в подальшому може призвести до розвитку ішемії і утворенню спайок з навколишніми тканинами. Крім того, при клінічному дослідженні хворого, активні рухи можуть виконуватись за рахунок компенсаторної функції зі сторони непошкоджених елементів, що може ввести лікаря в оману. Помилкове враження про цілісність досліджуваного сухожилка може бути і навпаки, при свіжих ушкодженнях хворому важко відтворити активні рухи через больовий синдром чи кровотечу.

В останні десятиріччя у світі активно почали використовувати УЗД як допоміжний метод дослідження при ушкодженні м'яких тканин кисті. Завдяки високому ступеню просторової здатності УЗД стало високоінформативним методом дослідження. Переваги УЗД дослідження полягають у тому, що воно не потребує попередньої підготовки хворого, додаткових витрат, безпечно для лікаря і пацієнта, а також його можна використовувати повторно.

УЗД сухожилків проводили на апараті у режимі реального часу з частотою від 5 до 12,5 Мгц. Дослідження проводили при свіжих травмах і у післяопераційний період. Всього УЗД дослідження провели 25 хворим в, до, та післяопераційному періоді. До операції за допомогою УЗД визначали діастаз між фрагментами сухожилків і локалізацію обох кінців сухожилка. У післяопераційному періоді контролювали перебіг репаративного процесу відновлення сухожилків.

Повне пошкодження на сонограмі характеризувалися перериванням його чіткого контуру з появою гіпоехогенної зони дефекту. При розходженні кінцівок вони не візуалізувались в звичному місці, між кінцями сухожилка виявляли зони зниженої ехогенності. Кінці пошкодженого сухожилка знаходили дистальніше або проксимальніше місця ушкодження.

У ранньому післяопераційному періоді у всіх хворих на сонограмі у ділянці сухожилкового шва відмічалась відсутність чіткості контурів сухожилка, зникнення його волокнистої структури, збільшення його діаметру. При сприятливому перебігу післяопераційного періоду у подальшому контури сухожилка ставали більш чіткими, ехогенність регенерата поступово збільшувалась і через 3–4 тижні наближалася до показників нормального сухожилка. Відсутність у динаміці вищеписаних явищ треба розглядати як ускладнення. При збереженні низької ехогенності регенерата у строки, які перевищують 4 тижні, ми вважали ознакою сповільненої регенерації.

Операцію ми проводили під місцевою або

провідниковою анестезією. Для кращої візуалізації оперативного поля накладали джгут. При поєднаних пошкодженнях у першу чергу відновлювали сухожилок, а потім нерв. При пошкодженні обох згиначів на рівні кістково-фіброзного каналу відновлювали тільки глибокий згинач.

Аналіз результатів лікування показав, що у пацієнтів, отримавши оперативне лікування в ургентному порядку, добрі результати були отримані у 34% випадків, задовільні – у 52% випадків і незадовільні – у 14% випадків. Добрі і задовільні результати отримані при пошкодженні сухожилків і нервів пальців переважно у 3-й зоні, незадовільні результати у 1–2 зонах. Це пов'язано, як з особливістю анатомії цих зон, так і з недостатнім рівнем післяопераційних реабілітаційних заходів. У пацієнтів, отримавших лікування у плановому порядку, добрі результати лікування отримані у 41%, задовільні – у 36% і не задовільні – у 23% випадків. Причиною високого рівня незадовільних результатів лікування була наявність супутньої патології – контрактур суглобів різного ступеня вираженості, нейротрофічні розлади.

ВИСНОВКИ

1. Враховуючи анатомо-фізіологічні та вікові

особливості пацієнтів важливим є доскональне вивчення кожного клінічного випадку при виборі методу лікування даного виду пошкодження.

2. Результати нашого дослідження доводять важливість довготривалого спостереження за хворими після відновлення цілісності сухожилків.

3. У всіх хворих дані, отримані при УЗД дослідженні, були використані при діагностиці та лікуванні. При цьому у 52,3% пацієнтів вони внесли суттєві корективи при виборі методу лікування і передопераційному плануванні.

Результати дослідження свідчать про високу інформативність УЗД при діагностиці пошкодження сухожилків пальців кисті і передпліччя. УЗД при умові використання представленої методики дозволяє отримати об'єктивні додаткові діагностичні свідчення, характеризуються анатомо-морфологічним і функціональним станом вивчає мого сухожилка. Отримана у результаті УЗД інформація разом з даними дає можливість вибрати оптимальний метод лікування і провести детальне передопераційне планування.

Проведене дослідження дозволяє стверджувати про доцільність використання УЗД у повсякденній практиці при наданні допомоги хворим з пошкодженням сухожилків пальців.

ЛІТЕРАТУРА

1. Fornage B. D. Muscular trauma // Clin. Diagn. Ultrasound. – 1995. – Vol. 30. – P. 1–10.
2. Lee D. H. et al. Ultrasound Evaluation of Flexor Tendon Lacerations // J. Hand Surg. – 2000. – Vol. 25 A. – № 2. – P. 236–241.
3. Кузьменко В. В. и др. Ультразвуковая диагностика поврежденной сухожилий кисти // Вестн. травматол. и ортопедии им. Н. Н. Пирогова. – 2001. – № 2. – С. 56–60.
4. Кузьменко В. В. и др. Ультразвуковая диагностика поврежденной сухожилий кисти. Методические рекомендации / М. 2000. – 16 с.
5. Кузьменко В. В. И др. Нормальная ультразвукографическая картина сухожилий кисти // Вестн. травматол. и ортопедии им. Н. Н. Пирогова. – 2001. – № 1. – С. 33–36.

REFERENCE

1. Fornage B. D. Muscular trauma (1995) Clin. Diagn. Ultrasound, vol. 30, pp. 1–10.
2. Lee D. H. et al. (2000) Ultrasound Evaluation of Flexor Tendon Lacerations . J. Hand Surg., vol. 25 A, № 2, pp. 236–241.
3. Kuzmenko, V. V., et al., (2001) Ultrasound diagnosis of hand tendon injuries. Vestn. travmatol. i ortopedii im. N. N. Pirogova, № 2, pp. 56–60.
4. Kuzmenko, V. V., et al. (2000) Ultrasound diagnosis of hand tendon injuries. Metodicheskiye rekomendatsii, (in Russian).
5. Kuzmenko, V. V., et al., Normal Ultrasonographic Picture of Brush Tendons (2001) Vestn. travmatol. i ortopedii im. N. N. Pirogova, № 1, pp. 33–36.

Стаття надійшла до редакції 26.10.2018

В. В. Петрушенко, Д. І. Гребенюк, О. М. Скупий, С. С. Юрець
Вінницький національний медичний університет ім. М. І. Пирогова
Вінниця, Україна

V. V. Petrushenko, D. I. Grebeniuk, O. M. Skupyy, S. S. Yurets
National Pirogov Memorial Medical University
Vinnytsya, Ukraine

ЛОКАЛЬНЕ ЗАСТОСУВАННЯ ПЛАЗМИ ЗБАГАЧЕНОЇ ТРОМБОЦИТАМИ У ПАЦІЄНТІВ ІЗ ДІАБЕТИЧНОЮ СТОПОЮ

Local using of platelet-rich plasma in patients with diabetic foot

Резюме

Мета дослідження. Оцінити репараторний ефект аутологічної плазми збагаченої тромбоцитами в лікуванні пацієнтів із діабетичною стопою в стадії 2.

Матеріали та методи. Дослідження включало 12 пацієнтів із діагнозом цукрового діабету I типу та діабетичною стопою в стадії 2. Дефекти не піддавалися стандартній терапії протягом 3–4 місяців, а їх площа становила 3–6 см². Стандартну терапію доповнювали локальним введенням аутологічної плазми збагаченої тромбоцитами. Ефективність лікування оцінювали по динаміці загоєння виразкових дефектів.

Результати. Було відмічено прогресивне ($p < 0,01$) зменшення площі виразкових дефектів починаючи з 14 доби. Нам вдалося досягти повного загоєння діабетичних виразок у 62,5% пацієнтів на 21 добу та у 100% пацієнтів на 28 добу.

Висновок. Локальне введення аутологічної плазми збагаченої тромбоцитами дозволяє досягти повного загоєння діабетичних виразкових дефектів в стадії 2 площею 3–6 см² протягом 4 тижнів.

Ключові слова: діабетична виразка, плазма збагачена тромбоцитами, репарація.

Abstract

Purpose of the study. Evaluation of the reparatory effect of autologous plasma enriched with platelets in the treatment of patients with diabetic foot in stage 2.

Materials and methods. Twelve patients diagnosed on 1 type diabetes with diabetes foot in second stage were included in our research. Defects did not respond to standard therapy for 3–4 months, and their area was 3–6 cm². Standard therapy was supplemented with local administration of autologous plasma enriched with platelets. The effectiveness of treatment was assessed by the dynamics of healing of ulcers.

Results. A progressive significant ($p < 0,01$) decrease in the area of the ulcerative defect was observed beginning at 14 days. We managed to achieve full healing of diabetic ulcers in 62,5% of patients on day 21 and in 100% of patients on day 28.

Conclusion. Local administration of an autologous platelet-rich plasma allows the complete healing of diabetic ulcers in stage 2 with an area of 3–6 cm² for 4 weeks.

Keywords: diabetic ulcer, platelet-rich plasma, reparation.

ВСТУП

Цукровий діабет є метаболічним захворюванням, що характеризується гіперглікемією, викликаною порушенням секреції інсуліну та/або взаємодії інсуліну з клітинами тканин. Хронічна гіперглікемія веде до дисфункції різних органів, особливо очей, нирок, нервів, серця та кровоносних судин. Поширеність виразкових уражень нижніх кінцівок, викликаних цукровим діабетом, оцінюється в межах 4–10%. У контингенті пацієнтів з діабетичною стопою приблизно 12–20% хворих виконують ампутації [1, 2]. Крім проблеми діабетичної ангіо- та нейропатій, слід звернути увагу на той факт, що стан хворих з діабетичною стопою може ускладнюватися приєднанням інфекції, атеросклерозом периферичних артерій [3].

Діабетичні виразки, що тривало не загоюються, є серйозним ускладненням у пацієнтів із діабетом. Незважаючи на активні дослідження,

Діабетичні виразки, що тривало не загоюються, є серйозним ускладненням у пацієнтів із діабетом. Незважаючи на активні дослідження,

діабет I типу не піддається радикальному лікуванню, а виразкові ураження стопи, які є найчастішою локалізацією процесу, важко піддаються лікуванню [4].

Стандартне лікування діабетичних виразок включає в себе некректомії, лікування інфекційного процесу, механічне розвантаження, регулювання рівня глюкози в крові [1, 2], а також різні способи локальної та системної стимуляції репарації [5].

Клітинна терапія з використанням плазми збагаченої тромбоцитами (PRP), забезпечують абсолютно новий підхід до лікування діабетичних виразок, який може допомогти уникнути втрати кінцівки. PRP є фракцією плазми аутологічної крові з високою концентрацією тромбоцитів. Тромбоцити містять в альфа-гранулах повний набір факторів згортання, росту та диференціації (інсуліноподібний фактор росту, тромбоцитарний фактор росту, трансформуючий фактор росту, фактор росту ендотелію судин, епідермальний фактор росту, фактор росту фібробластів), які сприяють процесу регенерації. PRP зменшує запальну реакцію, активує роботу макрофагів і фагоцитів у рані, що веде до неоангіогенезу та епітелізації дефекту тканин [7, 8, 9].

МЕТА ДОСЛІДЖЕННЯ

Оцінити репараторий ефект аутологічної плазми збагаченої тромбоцитами в лікуванні пацієнтів з діабетичною стопою в стадії 2.

МАТЕРІАЛИ ТА МЕТОДИ

Всі процедури, що проводилися в дослідженні за участю пацієнтів, відповідали етичним стандартам інституційного та національного дослідницького комітету, а також Гельсінкської декларації 1975 року та її перегляду 1983 року.

Дослідження проводилося на базі кафедри ендоскопічної та серцево-судинної хірургії Вінницького національного медичного університету ім. М. І. Пирогова та включало 12 пацієнтів із діагнозом цукрового діабету I типу та діабетичною стопою в стадії 2. На момент включення в дослідження всі пацієнти мали дефект шкірних покривів і підшкірної жирової клітковини в області підшоловної частини стопи, розмірами 3–6 см², який не піддавався корекції традиційними методами протягом 3–4 місяців. У всіх пацієнтів була відсутня будь-яка супутня патологія, яка могла б вплинути на загоєння виразкових дефектів. Було прийнято рішення всім пацієнтам на фоні продовження стандартного лікування виразкових дефектів виконати локальне введення аутологічної PRP.

PRP готували за такою методикою. У кожного пацієнта виконували забір крові з кубітальної вени в об'ємі 8 мл. PRP готували в стерильних гепаринізованих скляних пробірках, вміст гепарину, в яких становило 14–20 ОД на 1 мл крові. Центри-

фугування крові здійснювали на центрифугі 80-2 зі швидкістю 1500 об./хв (приблизно 700 g) протягом 8 хвилин, що давало на виході близько 4,5–5 мл плазми збагаченої тромбоцитами. В результаті центрифугування отримували розділення крові на два шари: верхній мутний шар – плазма збагачена тромбоцитами, нижній – еритроцити та лейкоцити з незначною домішкою тромбоцитів, які перебували у верхній частині шару. Весь верхній шар близько 2 мм у верхній частині нижнього шару відбирали в окремий стерильний шприц.

Весь отриманий об'єм PRP рівномірно вводили по периметру рани з використанням голок калібру 30 g. Повторні ін'єкції виконували кожні 10–12 днів (тривалість життя тромбоцитів) до повного загоєння дефекту м'яких тканин.

Для оцінки ефективності проведеної терапії вимірювали площу виразкового дефекту до маніпуляції, а також з інтервалом в 1 тиждень до повного загоєння виразки.

Отримані дані оброблялися за допомогою пакета статистичних програм SPSS 20.0 for Windows.

РЕЗУЛЬТАТИ ТА ОБГОВОРЕННЯ

До проведення маніпуляції площа виразкових дефектів у обстежуваному контингенті становила $445,8 \pm 94,1$ мм². На 7 добу після виконання локального періульцелярного введення плазми збагаченої тромбоцитами даний показник, хоча й незначно зменшився та становив $432,5 \pm 93,7$ мм², але достовірної різниці із аналогічним показником до маніпуляції не було ($p > 0,05$). На 14 добу даний показник становив вже $176,5 \pm 42,5$ мм² та достовірно відрізнявся від площі виразкових дефектів як до проведення, так і на 7 добу після проведення маніпуляції ($p < 0,01$). На 21 добу повне загоєння діабетичних виразок спостерігалось у 5 (62,5%) пацієнтів, а показників площі дефекту шкірних покривів у досліджуваному контингенті становив $7,9 \pm 12,0$ мм² та достовірно відрізнявся від аналогічних показників на всіх попередніх термінах дослідження ($p < 0,01$). На 28 добу нами було відмічено повне загоєння виразкових дефектів абсолютно у всіх пацієнтів.

Динаміка загоєння діабетичних виразок наведена на рисунку 1.

Наш досвід застосування аутологічної плазми збагаченої тромбоцитами у лікуванні пацієнтів із діабетичною стопою в стадії 2 продемонстрував ефективність даної методики. Було відмічено прогресивне достовірне ($p < 0,01$) зменшення площі виразкового дефекту починаючи з 14 доби. Нам вдалося досягти повного загоєння діабетичних виразок у 62,5% пацієнтів на 21 добу та у 100% пацієнтів на 28 добу. Слід зазначити, що до застосування нами плазми збагаченої тромбоцитами всі пацієнти безрезультатно лікувалися із застосуванням стандартної терапії протягом 3–4 місяців.

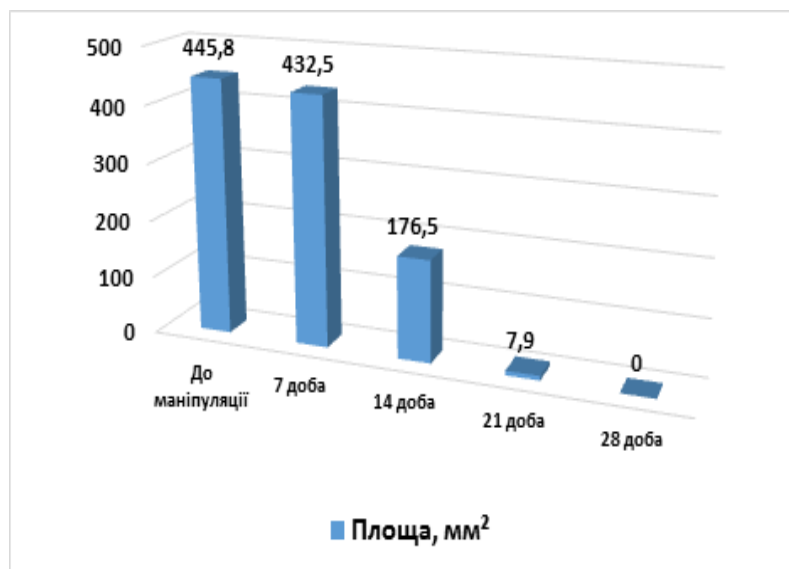


Рис. 1. Динаміка загоєння діабетичних виразок у досліджуваному контингенті

ВИСНОВКИ

Локальне введення аутологічної плазми збагаченої тромбоцитами дозволяє досягти повного загоєння діабетичних виразкових дефектів в стадії 2 площею 3–6 см² протягом 4 тижнів.

Для більш достовірних результатів в подаль-

шому ми плануємо провести дослідження на більшому контингенті пацієнтів із різними розмірами виразкових дефектів. Крім того, представляє інтерес оцінка динаміки зміни якості життя пацієнтів в ході лікування як без застосування плазми збагаченої тромбоцитами, так і з її застосуванням.

ЛІТЕРАТУРА

1. Abredari H., Bolourchifard F., Rassouli M. et al. Health locus of control and self-care behaviors in diabetic foot patients // *Med. J. Islam. Repub. Iran.* – 2015. – Vol. 29. – P. 283.
2. Kadam D. Microsurgical Reconstruction of Plantar Ulcers of the Insensate Foot // *J. Reconstr. Microsurg.* – 2016. – Vol. 32. – № 5. – P. 402–410.
3. Hicks C. W., Selvarajah S., Mathioudakis N. et al. Burden of Infected Diabetic Foot Ulcers on Hospital Admissions and Costs // *Ann. Vasc. Surg.* – 2016. – Vol. 33. – P. 149–158.
4. Andrews K. L., Houdek M. T., Kiemele L. J. Wound management of chronic diabetic foot ulcers: from the basics to regenerative medicine // *Prosthet. Orthot. Int.* – 2015. – Vol. 39 – № 1. – P. 29–39.
5. Zhang Z. Effect of local insulin injection on wound vascularization in patients with diabetic foot ulcer // *Exp. Ther. Med.* – 2016. – Vol. 11 – № 2. – P. 397–402.
6. Picard F., Hersant B., Bosc R. et al. The growing evidence for the use of platelet-rich plasma on diabetic chronic wounds: A review and a proposal for a new standard care // *Wound Repair Regen.* – 2015. – Vol. 23 – № 5. – P. 638–643.
7. Усенко О. Ю., Петрушенко В. В., Савлюк С. І. и др. Експериментальна оцінка ефективності локального застосування біологічних стимуляторів репарації в лікуванні хронічних виразок шлунка // *Клінічна хірургія.* – 2016. – № 9. – С. 62–65.
8. Усенко О. Ю., Радьога Я. В., Гребенюк Д. І., Стукан О. К. Поєднання клітинних технологій та мініінвазивної хірургії в лікуванні хронічної виразки шлунка // *Клінічна хірургія.* – 2015. – № 10. – С. 23 – 26.

REFERENCE

1. Abredari H., Bolourchifard F., Rassouli M. et al. (2015) Health locus of control and self-care behaviors in diabetic foot patients. *Med. J. Islam. Repub. Iran*, vol. 29, pp. 283.
2. Kadam D. (2016) Microsurgical Reconstruction of Plantar Ulcers of the Insensate Foot. *J. Reconstr. Microsurg.*, vol. 32, № 5, pp. 402–410.
3. Hicks C. W., Selvarajah S., Mathioudakis N. et al. (2016) Burden of Infected Diabetic Foot Ulcers on Hospital Admissions and Costs. *Ann. Vasc. Surg.*, vol. 33, pp. 149–158.
4. Andrews K. L., Houdek M. T., Kiemele L. J.

(2015) Wound management of chronic diabetic foot ulcers: from the basics to regenerative medicine. Prosthet. Orthot. Int., vol. 39, № 1, pp. 29–39.

5. Zhang Z. (2016) Effect of local insulin injection on wound vascularization in patients with diabetic foot ulcer. Exp. Ther. Med., vol. 11, № 2, pp. 397–402.

6. Picard F., Hersant B., Bosc R. et al. (2015) The growing evidence for the use of platelet-rich plasma on diabetic chronic wounds: A review and a proposal for a new standard care. Wound Repair. Regen., vol. 23, № 5, pp. 638–643.

7. Usenko O. Yu., Petrushenko V. V., Savolyuk S. I. et al. (2016) Estimation experimental of the efficiency of local application of biological stimulators of reparation in the treatment of chronic ulcers of the stomach. Klinichna khirurhiya, № 9, pp. 62–65.

8. Usenko O. Yu., Radoha YA. V., Hrebenyuk D. I., Stukan O. K. (2015) Combination of cell technologies and minimally invasive surgery in the treatment of chronic stomach ulcer. Klinichna khirurhiya, № 10, pp. 23–26.

Стаття надійшла до редакції 26.10.2018

Ю. О. Фусс¹, В. П. Польовий³, Т. В. Хома², А. О. Волобоєва^{1,2}

Пустомитівська центральна районна лікарня¹

8-ма міська клінічна лікарня²

Львів, Україна

³Вищий державний навчальний заклад України «Буковинський державний медичний університет»

Чернівці, Україна

Yu. A. Fuss¹, V. P. Poloviy³, T. V. Khoma², A. O. Voloboyev^{1,2}

Central District Hospital Pustomytyl

8th City Clinical Hospital²

Lviv, Ukraine

³Higher State Educational Establishment of Ukraine «Bukovinian State Medical University»

Chernivtsi, Ukraine

ЕФЕКТИВНІСТЬ ВИКОРИСТАННЯ ОКТЕНІСЕПТУ У КОМПЛЕКСНОМУ ЛІКУВАННІ ГНІЙНИХ ЗАХВОРЮВАНЬ КИСТІ

The effectiveness of octenisept in the treatment of the hand purulent diseases

Резюме

У роботі проаналізована ефективність використання октенісепту для лікування при гнійних захворюваннях кисті. Встановлено, що октенісепт заслуговує на увагу, як один з додаткових засобів для лікування гнійних захворювань кисті.

Ключові слова: кисть, октенісепт, гнійні захворювання.

Abstract

The paper analyzed the efficiency of octenisept for treatment of hand purulent diseases. Found that Octenisept noteworthy as one of the additional drugs for the treatment of the hand purulent diseases.

Keywords: hand, octenisept, purulent diseases.

ВСТУП

Проблема ефективного лікування гнійних захворювань кисті є однією з найбільш актуальних у сучасній хірургії [1]. На сучасному етапі гнійно-запальні захворювання кисті і пальців щорічно спостерігаються у 0,5–1% населення і залишаються однією з провідних проблем клінічної медицини [2, 3]. За частотою первинних звернень до хірурга на частку гнійних захворювань кисті та пальців приходить 30–40% хворих. Серед хворих з гнійно-запальними захворюваннями верхніх кінцівок, які лікуються амбулаторно у поліклініці, флегмони кисті складають 11,1% [4, 5]. Корекція місцевого лікування є важливим напрямком у комплексному лікуванні пацієнтів з гнійними захворюваннями кисті [6].

МЕТА ДОСЛІДЖЕННЯ

Провести порівняльний аналіз результатів лікування пацієнтів з гнійними захворюваннями кисті при традиційних методах і з використанням октенісепту.

МАТЕРІАЛИ ТА МЕТОДИ

Під спостереженням знаходилось 88 пацієнтів у віці від 18 до 22 років з тривалістю захворювання від 2 до 14 діб. Хворі знаходились на стаціонарному лікуванні протягом 2017 року. Розподіл за локалізацією і характером патологічного процесу виглядав наступним чином: гнійні захворювання пальців кисті – 52%, флегмони кисті – 37%, лімфаденіт плеча та передпліччя – 11% спостережень.

Хворі були поділені на дві групи – основну (29 пацієнтів) та контрольну (59 хворих), порівнянних по віку і статті, нозологічними формами, тривалістю і клінічним перебігом. В основній групі пацієнтам промивали рану октенісептом у комплексі з традиційним хірургічним і медикаментозним лікуванням гнійного процесу. Хворим контрольної групи було проведено лише хірургічне і стандартне медикаментозне лікування. Бактеріологічні дослідження проводили пацієнтам тричі: первинний забір матеріалу проводили до початку антибіотикотерапії у передопераційному періоді.

ді або інтраопераційно, що дозволяло адекватно підібрати антибіотикотерапію.

РЕЗУЛЬТАТИ ТА ОБГОВОРЕННЯ

При вивченні мікрофлори значимих різниць між групами за характером мікрофлори не отримано. В гнійних вогнищах золотистий стафілокок висівали у 61 випадках (70,1%). У 10 спостереженнях висівали *St. Epidermidis*, *Streptococcus ruogenes* – у 6 пацієнтів. *E. Coli* була виявлена у 2 випадках (2,3%), а у 9 спостереженнях (9,2%) ріст мікрофлори в досліджуваному матеріалі був

відсутній. Контрольні посіви проводили зі шкіри і навколишніх тканин хворих. Відповідності мікрофлори вогнища запалення не виявлено ні в одному випадку. На першу добу у всіх групах переважали *St. aureus*. На третю добу росту мікрофлори не було в основній групі у 20 (71,4%), а у контрольній – у 23 спостереженнях (38,9%). На сьому добу ріст мікрофлори представлений поодинокими випадками: 3,6% спостережень в основній і 6,8% – у контрольній групі.

В таблиці 1 наведені результати вивчення чутливості клінічних штамів мікроорганізмів до Октенісепту і Хлоргексидину.

Таблиця 1

Характеристика протимікробної активності серійних зразків

Мікроорганізми	Антисептик (мкг/мл)		Кратність різниці
	Октенісепт	Хлоргексидин	
<i>S. aureus</i>	4,39 ± 1,17	15,9 ± 4,12	3,6
<i>S. epidermidis</i>	1,69 ± 0,6	18,98 ± 7,1	11,2
<i>E. coli</i>	3,47 ± 0,78	13,02 ± 3,2	3,8
<i>P. vulgaris</i>	11,88 ± 2,98	25,78 ± 5,3	2,2
<i>P. aeruginosa</i>	92,31 ± 31,2	79,21 ± 37,23	1,1

Аналізуючи одержані результати слід відзначити високу чутливість широкого спектру умовно-патогенних мікроорганізмів до досліджених антисептичних засобів. Однак, чутливість окремих видів до кожного з препаратів істотно відрізнялась (табл. 1). Золотисті стафілококи гинули в присутності 4,39 мкг/мл Октенісепту. Для знищення цього виду мікроорганізмів необхідна у 3,6 рази вища концентрація Хлоргексидину. Активність Октенісепту у відношенні епідермальних стафілококів була вищою у 11,2 рази, ніж Хлоргексидину. Грамнегативні мікроорганізми родини ентеробактерій виявились у 2,2–3,8 рази більш стійкими до Хлоргексидину, ніж до Октенісепту.

Після очищення ран 17 пацієнтам (58,6%) основної групи рани були закриті вторинними швами з проведенням проточно-промивного дренивання, у 5 хворих (17,3%) виконана шкірна пластика. В контрольній групі 24 пацієнтам (40,7%) були накладені вторинні шви, а трьом (5,1%) проведена

шкірна пластика. У двох хворих основної групи (6,9%) і у дев'яти пацієнтів (15,2%) контрольної групи – післяопераційний перебіг ускладнився нагноєнням рани, що потребувало проведення повторних оперативних втручань.

У перші три доби після операції пацієнти скаржились на біль у ділянці рани, який посилювався при рухах. Місцево визначали локальний набряк, інфільтрацію навколишніх тканин, гнійні виділення з рани, стінки якої були покриті фіброзно-гнійним нальотом, пальпація країв рани болюча. На 5–6 добу загальний стан пацієнтів покращувався, рана очищувалась від гною, з'являлась грануляційна тканина, регресували локальні ознаки запалення.

Лікувальний ефект визначали по нівелюванню больового синдрому, очищенню рани, появі грануляції і епітелізації. Середні строки очищення ран від гнійно-некротичних мас в основній групі склали 3,80 ± 1,84, а у контрольній 4,90 ± 1,65 доби (табл. 2).

Таблиця 2

Динаміка перебігу ранового процесу у групах

Група	Очищення рани	Поява грануляції	Загоєння ран
	Доба		
Контрольна	4,9±1,65	6,6±1,73	12,7±1,23
Основна	3,8±1,84	4,9±1,51	10,6±1,45

Вихідну цитологічну картину визначали у перший день клінічного дослідження. Мазки-відбитки були зроблені відразу після надання хірур-

гічної допомоги 47 пацієнтам. При порівнянні досліджуваних груп значимих різниць у першу добу за характером вихідної цитологічної кар-

тини виявлено не було. Цитологічні ознаки дегенеративно-некротичних змін у першу добу дослідження були діагностовано практично в усіх пацієнтів (93,6%), запальний тип цитологічного пейзажу спостерігали лише у 3 (6,4%). Значно частіше визначали дегенеративно-запальний тип – 39 спостережень (82,9%). Поява на сьому добу після операції регенеративного типу цитогам свідчило про купування гнійного процесу і розцінювалось як успішний результат. На сьому добу дослідження в основній групі значно частіше – у 18 пацієнтів (78,3%) визначили регенеративний тип цитогам; запально-регенеративний тип спостерігали у 4 хворих (17,4%); запальний – у 1 хворого (4,3%). В контрольній групі запальний тип цитологічного пейзажу визначили у 3 хворих (12,5%), у більшості пацієнтів – 14 (58,3%) спостережень запально – регенеративний тип і лише у 7 хворих (29,2%) – регенеративний.

Тривалість використання антибіотиків не перевищувала 6–8 діб в основній групі і

8–12 у контрольній. Середній курс антибіотиків відповідно зменшився в 1,5–2 рази. Строк лікування в основній групі склав: панарицію – $9,00 \pm 1,64$, флегмони кисті – $10,80 \pm 1,46$ діб, а у контрольній – $11,60 \pm 1,68$ і $12,80 \pm 2,64$ діб, відповідно.

ВИСНОВОКИ

1. Антисептичний засіб Октенісепт має високу протимікробну активність у відношенні широкого спектру патогенних та умовно-патогенних мікроорганізмів, проявляє потужні незаражуючі властивості, тому його доцільно використовувати у профілактиці і лікуванні захворювань мікробного походження.

2. Досвід клінічного застосування Октенісепту свідчить про високу лікувальну ефективність препарату при гнійно-запальних ураженнях різноманітної локалізації, відсутність небажаних побічних впливів, економічну доцільність широкого медичного використання.

ЛІТЕРАТУРА

1. Блатун Л. А. Местное медикаментозное лечение ран // Хирургия. Журнал им. Н.И. Пирогова. – 2011. – № 4. – С. 51–59.

Edmonds M. et al. New Treatments in Ulcer Healing and Wound Infection // Diabetes Metab. Res. Rev. – 2000. – № 16. – Suppl. 1. – P. 51–54.

3. File T. M., Tan J. S. Treatment of skin and soft tissue infection // Am. J. Surg. – 1995. – Vol. 169. – P. 27–33.

4. Gustafsson R. et al. Vacuum-assisted closure therapy guided by C-reactive protein level in patients

with deep sternal wound infection // Thorac. Cardiovasc. Surg. – 2002. – № 123. – P. 895–900.

5. Hess C. L., Howard M. A., Attinger C. E. A review of mechanical adjuncts in wound healing: hydrotherapy, ultrasound, negative pressure therapy, hyperbaric oxygen, and electrostimulation // Ann. Plast. Surg. – 2003. – Vol. 51. – № 2. – P. 210–218.

6. Holle G. et al. Vacuum-assisted closure therapy and wound coverage in soft tissue injury: Clinical use // Unfallchirurg. – 2007. – Vol. 110. – № 4. – P. 289–300.

REFERENCE

1. Blatun L. A. (2011) Local drug treatment of wounds. Khirurgiya. Zhurnal im. N.I. Pirogova, № 4, pp. 51–59.

Edmonds M. et al. (2000) New Treatments in Ulcer Healing and Wound Infection. Diabetes Metab. Res. Rev., № 16, Suppl. 1, pp. 51–54.

3. File T. M., Tan J. S. (1995) Treatment of skin and soft tissue infection. Am. J. Surg., vol. 169, pp. 27–33.

4. Gustafsson R. et al. (2002) Vacuum-assisted closure therapy guided by C-reactive protein level

in patients with deep sternal wound infection. Thorac. Cardiovasc. Surg., № 123, pp. 895–900.

5. Hess C. L., Howard M. A., Attinger C. E. (2003) A review of mechanical adjuncts in wound healing: hydrotherapy, ultrasound, negative pressure therapy, hyperbaric oxygen, and electrostimulation. Ann. Plast. Surg., vol. 51, № 2, pp. 210–218.

6. Holle G. et al. (2007) Vacuum-assisted closure therapy and wound coverage in soft tissue injury: Clinical use. Unfallchirurg., vol. 110, № 4, pp. 289–300.

Стаття надійшла до редакції 24.10.2018

А. Н. Велигоцкий, Р. В. Савицкий, А. В. Леонов
Харьковская медицинская академия последипломного образования
Харьков, Украина

A. N. Veligotskiy, R. V. Savitskiy, A. V. Leonov
Kharkiv Medical Academy of Postgraduate Education
Kharkov, Ukraine

ИЗМЕНЕНИЕ ПРОЛИФЕРАТИВНОЙ АКТИВНОСТИ ТКАНЕЙ РАНЫ ПРИ ВОЗДЕЙСТВИИ НИЗКО ДОЗИРОВАННОГО ВАКУУМА

The changes of proliferative activity in wound tissues at vacuum low dosed influence

Реферат

Проаналізовані результати лікування 36 хворих з гнійними ранами (ГР), у яких в комплексі місцевого лікування був застосований метод вакуум-терапії (ВТ). Для визначення проліферативної активності тканин ран використовувався імуногістохімічний метод визначення кількості Ki 67 позитивних клітин в тканинах рани. Відзначено високий репаративний ефект вакуум-терапії, зумовлений активізацією проліферативних процесів в рані. Це дозволило поліпшити результати лікування пацієнтів з ГР, зменшити частоту ускладнень і повторних оперативних втручань.

Ключові слова: тривало незагоювані гнійні рани, вакуум-терапія, репаративна регенерація, проліферативний індекс.

Abstract

The results of treatment of 36 patients with long-lasting non-healing purulent wounds, who underwent vacuum therapy in a complex of local treatment, were analyzed. To determine the proliferative activity of wound tissues, the method of dynamic wound area determination was used using immunohistochemical method for determining the amount of Ki 67 positive cells in the tissues of the wound. A high reparative effect of vacuum therapy, caused by activation of proliferative processes in the wound, was noted. This allowed to improve the results of treatment of patients with long-lasting non-healing purulent wounds, reduce the incidence of complications and repeated surgical interventions.

Keywords: long-term non-healing purulent wounds, vacuum therapy, reparative regeneration, proliferative index.

ВВЕДЕНИЕ

Огромные финансовые расходы и высокая летальность в лечении гнойных хирургических заболеваний требуют более высокого уровня научно-исследовательских ресурсов, направленных на изучение гнойно-воспалительных процессов [4, 5].

Современные научные достижения позволяют разрабатывать новые медицинские технологии, способствующие уменьшению нагноений и стимуляции заживления ран [1, 2]. Терапия отрицательным давлением занимает особое место среди различных методов лечения ран [3, 6]. Изучению влияния вакуум-терапии на течение раневого процесса посвящены многочисленные исследования отечественных и зарубежных ученых, однако механизмы репаративной регенерации в

ране при воздействии низко дозированного вакуума на сегодняшний день изучены недостаточно.

ЦЕЛЬ ИССЛЕДОВАНИЯ

Изучить механизмы репаративной регенерации тканей раны при воздействии низко дозированного вакуума.

МАТЕРИАЛЫ И МЕТОДЫ ИССЛЕДОВАНИЯ

В исследование были включены 72 пациента с гнойными ранами (ГР) различных локализаций. В основную группу вошли пациенты с ГР (36 человек), которым в качестве местного лечения применялся метод низко дозированной вакуум-терапии (ВТ). Для этого у больных осно-

вной группы, после санации гнойного очага, операцию заканчивали установкой вакуумного дренажа: раневая полость выполнялась пластинами открытопористого пенополиуретана с диаметром микропор 400–2000 микрометров. После наложения пористого материала, рана герметизировалась стерильной адгезивной плёнкой. При помощи вакуум-асpirатора, через систему переходников, в ране создавалось отрицательное давление 75–125 мм рт. ст. Замена вакуум-повязок производилась через 48 часов.

Группу сравнения составили больные с ГР (36 человек), получившие комплексное обследование и лечение по традиционной схеме. При этом у пациентов группы сравнения ведение раны осуществлялось с применением медикаментозных повязок с учетом стадии раневого процесса: в стадии воспаления использовали мази с антибиотиками и антисептиками на водорастворимой полиэтиленоксидной основе; в стадии регенерации применяли мазевые повязки на жирорастворимой основе. Перевязки выполнялись через 24 часа.

Причинами развития ГР были острые гнойные хирургические заболевания (ОГХЗ) (абсцессы, карбункулы, флегмоны) и трофические язвы (ТЯ) на фоне хронической артериальной или венозной недостаточности. По причинам развития ГР больные каждой группы были разделены на 2 подгруппы. В основной группе количество больных с ГР после ОГХЗ составило 20 человек, а количество больных с ТЯ 16 человек. В группе сравнения количество больных с ГР после ОГХЗ составило 18 человек, и количество больных с ТЯ также 18 человек.

С целью изучения репаративной регенерации в ране нами использован иммуногистохимический метод исследования, проведенный в 72 случаях. С помощью иммуногистохимического метода исследования мы определяли экспрессию маркера пролиферативной активности, антигена Ki 67, в тканях раневого дефекта. Забор материала для исследования осуществлялся интраоперационно при проведении хирургической обработки гнойного очага: после вскрытия гнойника, эвакуации гнойного содержимого и удаления нежизнеспособных тканей, при помощи скальпеля проводили забор материала, включавшего фрагменты стенок гнойника, на границе со здоровой тканью. У пациентов с ТЯ после удаления налетов фибрина и некротических тканей с поверхности язв, производилось

иссечение фрагментов их краев, включавших кожу и ткани дна ран. Повторный забор материала проводили аналогичным способом через 10–12 дней. Сроки проведения исследования – до начала лечения и на 10–12 сутки после лечения.

Обработка материала и получение гистологических препаратов проводились в соответствии со стандартной методикой. Из полученных парафиновых блоков изготавливали срезы толщиной 4–5 мкм, проводили их депарафинизацию по общепринятой методике. Для иммуногистохимического выявления ядерного белка пролиферирующих клеток использовали моноклональные антитела кроликов к Ki 67 (Ki 67 (Clone SP6) Rabbit Monoclonal Antibody). Иммуногистохимическую реакцию проводили согласно инструкции к набору с помощью систем детекции «Quantro» путем инкубации срезов 20 мин. при комнатной температуре. Предварительно проводилась обработка срезов с целью демаскировки антигенов, направленная на восстановление структуры белка, которая изменилась в ходе фиксации и заливки в парафин, с помощью погружения их в цитратный буфер (pH 6,0) на 20 мин. при температуре 96°C. Визуализацию проводили согласно инструкции системы визуализации.

Для дифференцировки структур ткани срезы дополнительно окрашивали гематоксилином в течение 3 мин. Дегидратация и заключение в бальзам проводили по общепринятой методике.

Подсчет результатов осуществляли при помощи окулярной сетки Автандилова в 20 произвольно выбранных полях зрения при увеличении $\times 400$. Степень маркера пролиферации определяли путем подсчета количества окрашенных ядер по отношению к общему числу ядер (%). При этом для Ki 67 учитывали позитивно окрашенные ядра любой степени интенсивности. Также, для подсчета Ki 67 положительных клеток, в препаратах использовался веб-сервис ImageJS (Jonas S. Almeida et al., 2012).

РЕЗУЛЬТАТЫ И ИХ ОБСУЖДЕНИЕ

При изучении пролиферативной активности тканей раневого дефекта нами были получены следующие результаты: у больных группы сравнения до лечения количество Ki 67 положительных клеток в препаратах составило: у больных с ОГХЗ $10,76 \pm 0,75\%$, у больных с ТЯ $6,16 \pm 0,48\%$ (табл. 1, рис. 1).

Таблица 1

Показатели индекса пролиферации тканей ран пациентов основной группы и группы сравнения до и после лечения

Характер заболевания	Основная группа, Ki 67, %		Группа сравнения, Ki 67, %	
	До лечения	После лечения	До лечения	После лечения
ОГХЗ	$9,80 \pm 0,46$	$28,63 \pm 4,20$	$10,76 \pm 0,75$	$16,98 \pm 2,18$
ТЯ	$6,31 \pm 0,47$	$17,15 \pm 1,57$	$6,16 \pm 0,48$	$9,61 \pm 0,74$
Всего	$7,28 \pm 0,52$	$20,34 \pm 1,99$	$7,44 \pm 0,63$	$11,65 \pm 1,11$

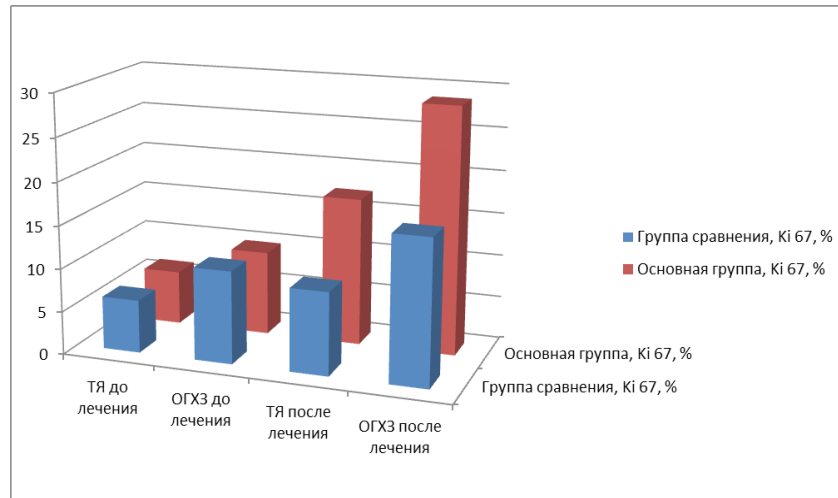


Рис. 1. Изменение пролиферативной активности ран пациентов основной группы и группы сравнения до и после лечения

После лечения количество Ки 67 положительных клеток в препаратах больных группы сравнения с ОГХЗ мягких тканей составило $16,98 \pm 2,18\%$, в препаратах больных с ТЯ $9,61 \pm 0,74\%$.

У больных основной группы с ОГХЗ до лечения количество Ки 67 положительных клеток в препарате составило $9,80 \pm 0,46\%$, а в препаратах больных с ТЯ – $6,31 \pm 0,47\%$.

При этом в препаратах пациентов с ОГХЗ мягких тканей количество Ки 67 положительных клеток составило $28,63 \pm 4,20$, а в препаратах больных с ТЯ – $17,15 \pm 1,57\%$.

Таким образом, из представленных данных видно, что количество Ки 67 положительных клеток до лечения в тканях больных с ОГХЗ был выше, чем у пациентов с ТЯ как в основной группе, так и в группе сравнения.

Результаты полученные после лечения в основной группе и группе сравнения, статистически достоверно различались, как от основной группы и группы сравнения до лечения, так и между собой. То есть процентное соотношение Ки 67 положительных клеток в группе больных, где в качестве местного лечения ран применялся метод ВТ было достоверно выше, чем в той группе больных, где проводилось лечение ран традиционными методами.

Достоверному увеличению пролиферативного индекса тканей ран соответствовали данные гистологического исследования. При котором, в препаратах больных исследованных групп до лечения отмечались признаки воспаления стенок сосудов и периваскулярных некрозов, скопления лимфоидных клеток с очагами расплавления тка-

ней, наблюдали выраженную инфильтрацию, представленную нейтрофильными и эозинофильными гранулоцитами, лимфоцитами, макрофагами.

На 12–14 сутки лечения в препаратах больных группы сравнения отмечали слабо выраженную инфильтрацию, единичные макрофаги и плазматические клетки. Процесс пролиферации отражало наличие тонких слоев вновь образованной соединительной ткани с небольшим количеством фибробластов.

В препаратах больных основной группы на 12–14 сутки лечения отмечали слои новообразованной соединительной ткани с большим количеством фибробластов. Эта соединительная ткань содержала также вновь образованные тонкостенные сосуды разного диаметра.

ВЫВОДЫ

1. Наличие длительного вялотекущего гнойно-раневого процесса сопровождается снижением пролиферативной активности тканей раневого дефекта.

2. Использование вакуум-терапии активизирует регенеративные процессы в ране за счет повышения пролиферативной активности ее клеток на $74,6\%$ по сравнению с традиционными методами лечения ГР.

3. Определение изменения степени пролиферативной активности клеток ГР при использовании в лечении метода вакуум-терапии обеспечивает дифференцированный выбор тактики лечения в зависимости от активности репаративных процессов в ране.

ЛИТЕРАТУРА

1. Глухов, А. А., Аралова М. В. Патопфизиология длительно незаживающих ран и современные методы стимуляции раневого процесса // Новости хирургии. – 2015. – № 6 – С. 673–679.

2. Дронов А. И. и др. Современные подходы к лечению ран в зависимости от фаз раневого процесса // Шпитальна хірургія – 2013. – № 2. – С. 68–69.

3. Шабловская, Т. А., Панченков Д. Н. Современные подходы к комплексному лечению гнойно-некротических заболеваний мягких тканей // Вестник экспериментальной и клинической хирургии – 2013. – № 4 – С. 498–518.

4. Anthony H. Efficiency and cost effectiveness of negative pressure wound therapy // Nurs.

Stand. – 2015. – Vol. 30. – Issue 8 – P. 64–70.

5. Larichev A. At the Beginning of Vacuum Therapy: from the Blood-Sucking Cups to the Bier-Klapp Method // Negative Pressure Wound Therapy – 2014. – Vol. 1. – Issue 1 – P. 5–9.

6. Phillips, C. J. et al. Estimating the costs associated with the management of patients with chronic wounds using linked routine data // Int. Wound J. – 2015. – Vol. 13. – № 6. – P. 1193–1197. DOI: 10.1111/iwj.12443.

REFERENCE

1. Glukhov, A. A., Aralova M. V. (2015) Pathophysiology of nonhealing wounds and modern methods of stimulation of the wound process. *Novosti khirurgii*, № 6, pp. 673–679

2. Dronov A. I. et al. (2013) Modern approaches to the treatment of wounds depending on the phases of the wound process. *Shpytalna khirurgiya*, № 2, pp. 68–69.

3. Shablovskaya, T. A., Panchenkov D. N. (2013) Modern approaches to the integrated treatment of purulent-necrotic diseases of soft tissues. *Vestnik eksperimentalnoy i klinicheskoy khirurgii*, № 4, pp. 498–518.

4. Anthony H. (2015) Efficiency and cost effectiveness of negative pressure wound therapy. *Nurs. Stand.*, vol. 30, issue 8, pp. 64–70.

5. Larichev A. (2014) At the Beginning of Vacuum Therapy: from the Blood-Sucking Cups to the Bier-Klapp Method. *Negative Pressure Wound Therapy*, vol 1, issue 1, pp. 5–9.

6. Phillips, C. J. et al. (2015) Estimating the costs associated with the management of patients with chronic wounds using linked routine data. *Int. Wound J.*, vol. 13, № 6, pp. 1193–1197. DOI: 10.1111/iwj.12443.

Стаття надійшла до редакції 26.10.2018

В. В. Петрушенко, А. Є. Татарін, Д. І. Гребенюк, Д. В. Цигалко
Вінницький національний медичний університет ім. М. І. Пирогова
Вінниця, Україна

V. V. Petrushenko, A. E. Tatarin, D. I. Grebeniuk, D. V. Tsyhalko
National Pirogov Memorial Medical University
Vinnytsya, Ukraine

ПОРІВНЯННЯ ЕФЕКТИВНОСТІ ВИКОРИСТАННЯ РАДІОЧАСТОТНОЇ ТА ЛАЗЕРНОЇ ЕНЕРГІЇ У ЛІКУВАННІ ВАРИКОЗНОЇ ХВОРОБИ ВЕН НИЖНІХ КІНЦІВОК

Comparison of efficiency radiofrequency and laser energy using in varicose lower limb veins treatment

Резюме

Розвиток нових медичних технологій дав поштовх до розробки і впровадження в клінічну практику ендовенозних малотравматичних методів лікування варикозного розширення вен нижніх кінцівок – радіочастотної абляції та ендовенозної лазерної облітерації.

В статті наведені результати клінічного дослідження присвяченого порівнянню ефективності радіочастотної абляції та ендовенозної лазерної облітерації в лікуванні варикозної хвороби вен нижніх кінцівок. Рівень якості життя був вищий у пацієнтів після радіочастотної абляції у порівнянні із групою ендовенозної лазерної облітерації за рахунок відсутності больового синдрому та гарного естетичного ефекту.

Ключові слова: варикозна хвороба вен нижніх кінцівок, радіочастотна абляція, ендовенозна лазерна облітерація, якість життя.

Abstract

Development of new medical technologies led to elaboration and implementation of endovenous miniinvasive methods of treatment of varicose veins of lower limb into clinical practice. They are radiofrequency ablation and endovenous laser ablation.

The results of clinical study of comparison of effectiveness of radiofrequency ablation and endovenous laser ablation in the treatment of varicose veins of lower limb were presented in this article. The benefits of using argon plasma coagulation were proved.

In patients level of quality of life was higher in group with radiofrequency ablation in comparison to group with endovenous laser ablation. This difference is connected with absence of pain syndrome and good esthetic effect.

Keywords: varicose veins of lower limb, radiofrequency ablation, endovenous laser ablation, quality of life.

ВСТУП

Варикозна хвороба вен нижніх кінцівок (ВХВНК) – одне із найбільш поширених хірургічних захворювань, яке зустрічається у 26–38% жінок і 14–20% чоловіків працездатного віку [1].

У лікуванні ВХВНК до даного часу провідним є хірургічне втручання, яке базується на принципах ліквідації патологічних венозних рефлюксів і варикозно трансформованих поверхневих вен [2].

Розвиток нових медичних технологій дав поштовх до розробки і впровадження в клінічну

практику ендовенозних малотравматичних методів лікування варикозного розширення вен нижніх кінцівок – радіочастотної абляції (РЧА) та ендовенозної лазерної облітерації (ЕВЛО) [3]. Успіхи впровадження даних малоінвазивних методів яскраво демонструє той факт, що їх частка зросла від 7 до 95% у США, та до 45% у Великобританії [4, 5].

МЕТА ДОСЛІДЖЕННЯ

Порівняти ефективність використання радіочастотної абляції та ендовенозної лазерної облі-

терації у лікуванні варикозної хвороби вен нижніх кінцівок.

МАТЕРІАЛИ ТА МЕТОДИ ДОСЛІДЖЕННЯ

В основу даного дослідження покладено аналіз результатів роботи кафедри ендоскопічної та серцево-судинної хірургії Вінницького національного медичного університету ім. М. І. Пирогова та відділення судинної хірургії Вінницької обласної клінічної лікарні ім. М. І. Пирогова по лікуванню хворих з ВХВНК із використанням ендovasкулярних методів оперативних втручань у період з 2013 по квітень 2017 року. Відповідно до мети та завдань дослідження нами було відібрано 267 пацієнтів, із яких 196 виконано РЧА та 71 – ЕВЛО варикозно змінених вен нижніх кінцівок.

Критеріями виключення хворих із дослідження стали: інфекційно-запальні захворювання м'яких тканин нижніх кінцівок, тромбоз глибоких вен нижніх кінцівок, трофічні виразки нижніх кінцівок, наявні на момент дослідження, облітеруючі захворювання аорти, артерій таза та нижніх кінцівок.

Всі пацієнти мали явище хронічної венозної недостатності класів С2–4 за класифікацією СЕАР.

Ступінь клінічних проявів варикозної хвороби нижніх кінцівок впливає на показники якості життя. У зв'язку з цим пацієнтів, у яких були покази до РЧА та ЕВЛО додатково розділили на групи в залежності від відсутності або наявності у них трофічних розладів на момент оперативного втручання: С2–3 і С4, відповідно. Таким чином, сформували наступні групи респондентів: С2–3 + РЧА (104 пацієнти), С2–3 + ЕВЛО (92 пацієнти), С4 + РЧА (35 пацієнтів), С4 + ЕВЛО (36 пацієнтів).

Проводили детальний аналіз результатів лікування із оцінкою клінічних показників та ви-

значенням якості життя пацієнтів.

Якість життя (ЯЖ) визначали за хворобоспецифічним опитувальником CIVIQ–2 (Chronic Venous Insufficiency Questionnaire), який дозволяє отримати уявлення про фізичний стан, наявність больового синдрому, соціальну активність, психологічному комфорту респондента. Доцільність використання CIVIQ–2 зумовлена його максимальною специфічністю стосовно хворим з хронічними захворюваннями вен, так як в ньому найбільш повно оцінюються симптоми венозної недостатності, добре відображена проблема тривалого перебування хворого в статичному положенні.

Всі одержані дані фіксувалися та піддавалися подальшій обробці із використанням пакету статистичних програм SPSS 20.0 for Windows.

РЕЗУЛЬТАТИ ТА ЇХ ОБГОВОРЕННЯ

При статистичному аналізі, порівнювані групи хворих були однорідні за статтю та віком.

Парестезії після РЧА мали місце у 6 (3,06%) пацієнтів, а після ЕВЛО – у 8 (11,27%) пацієнтів, причому різниця була достовірною ($p < 0,01$). Екхімози після РЧА виникли лише 5 (2,55%) випадках, а при ЕВЛО у 16 (22,54%) випадках. Відмінності у частоті виникнення екхімозів також були статистично значущими ($p < 0,01$).

Характерним було те, що у пацієнтів після РЧА опіки оточуючих тканин не спостерігалися в жодному випадку, в той час, як після ЕВЛО опіки мали місце близько у 6% випадків.

Порівняльний аналіз якості життя в групах хворих з вихідними С2–3 клінічними класами (СЕАР). При оцінці «Больового фактора» за допомогою анкети CIVIQ–2 вивили статистично значиму різницю між групами після різних видів лікування (табл. 1). При обчисленні «Сумарного балу» ЯЖ статистично значущі відмінності були на користь групи РЧА ($p < 0,05$).

Таблиця 1

Порівняльна оцінка якості життя за даними опитувальника CIVIQ–2 у хворих на ВХВНК С2–С3

Шкала опитувальника CIVIQ–2	Група РЧА	Група ЕВЛО	Рівень достовірності
Больовий фактор	1,72 ± 0,89	1,87 ± 0,94	$p < 0,05$
Фізичний фактор	10,52 ± 3,75	11,05 ± 4,21	$p > 0,05$
Психологічний фактор	14,60 ± 4,37	15,10 ± 5,68	$p > 0,05$
Соціальний фактор	8,87 ± 2,93	9,38 ± 3,65	$p > 0,05$
Сумарний бал	35,62 ± 10,61	38,82 ± 12,15	$p < 0,05$

Порівняльний аналіз якості життя в групах хворих з вихідним С4 клінічним класом (СЕАР). При аналізі складових якості життя з вихідним С4 клінічним класом нами було виявлено статистично значиму різницю ($p < 0,05$)

між досліджуваними групами за шкалою «Психологічний фактор». Краща ЯЖ за цим параметром визначається у осіб після виконання РЧА. При використанні CIVIQ–2 аналіз відповідей пацієнтів демонструє високий рівень статис-

тичної значимості ($p < 0,01$) відмінності досліджуваних груп за чисельним значенням шкали

«Больовий фактор» з кращим результатом на користь РЧА (табл. 2).

Таблиця 2

Порівняльна оцінка якості життя за даними опитувальника CIVIQ-2 у хворих на ВХВНК С4

Шкала опитувальника CIVIQ-2	Група РЧА	Група ЕВЛО	Рівень достовірності
Больовий фактор	2,19 ± 0,65	2,71 ± 0,75	$p < 0,01$
Фізичний фактор	14,18 ± 4,11	14,33 ± 3,99	$p > 0,05$
Психологічний фактор	17,05 ± 7,74	21,23 ± 5,07	$p < 0,05$
Соціальний фактор	11,38 ± 4,45	12,35 ± 5,07	$p > 0,05$
Сумарний бал	42,82 ± 15,70	48,90 ± 12,91	$p < 0,05$

Таким чином, у післяопераційному періоді обмеження повсякденної активності та працездатності із-за болю достовірно більш виражене у хворих ВХВНК на стадії трофічних розладів (С4), які перенесли ЕВЛО. При обчисленні «Сумарного балу» ЯЖ у хворих з вихідним С4 класу статистично значущі відмінності були на користь групи РЧА.

Підсумки проведеної роботи підтверджують дані Міжнародних досліджень, що свідчать про кореляцію між клінічними класами СЕАР і ЯЖ хворих з патологією вен. Всі значення параметрів опитувальника CIVIQ-2 доводять більш високий рівень ЯЖ у пацієнтів з симптоматикою ВХВНК С2 і С3 клінічних класів порівняно з респондентами, що мають трофічні розлади С4. Згідно з отриманими даними, ЯЖ у хворих на ВХВНК з різними початковими клінічними класами (СЕАР) як після РЧА лікування, так і після ЕВЛО чисельні показники більшості шкал опитувальника досить високі. Даний факт підтвер-

джує ефективність цих лікувальних процедур.

Враховуючи той факт, що ВХВНК відноситься до захворювань з прогресуючим перебігом, при аналізі ефективності лікування і прогнозування його результатів брати до уваги інформацію про особливості суб'єктивної реакції хворого на дане захворювання та проведене оперативне лікування.

ВИСНОВКИ

1. У нашому дослідженні частота найбільш характерних ускладнень (парестезії, екхімози, опіки) була вищою ($p < 0,01$) після застосування ЕВЛО, ніж після РЧА.

2. За даними хворобоспецифічного опитувальника CIVIQ-2 рівень якості життя був вищий у пацієнтів після радіочастотної абляції у порівнянні із групою ендовенозної лазерної облітерації за рахунок відсутності больового синдрому та гарного естетичного ефекту.

ЛІТЕРАТУРА

1. Іщак О. М., Франчук А. Ю., Ониськів Б. О. Варикозна хвороба вен нижніх кінцівок та недиференційована дисплазія сполучної тканини як фактор виникнення акушерських ускладнень // Актуальні питання педіатрії, акушерства та гінекології. – 2014. – № 1. – С. 127–131.

2. Кириенко А. И., Золотухин И. А., Григорян Р. А. Современные методы лечения хронической венозной недостаточности // Consilium medicum. – 2003. – № 6. – С. 361–366.

3. Goodyear S. J., Nyamekye I. K. Radiofrequency ablation of varicose veins: Best

practice techniques and evidence // Phlebology. – 2015. – № 2. – С. 9–17.

4. Усенко О. Ю. та ін. Вплив радіочастотної абляції та ендовенозної лазерної коагуляції на судинну стінку у хворих на варикозну хворобу нижніх кінцівок // Вісник морфології. – 2015. – № 2. – Т. 21. – С. 505–508.

5. Rasmussen L. et al. Randomized clinical trial comparing endovenous laser ablation and stripping of the great saphenous vein with clinical and duplex outcome after 5 years // J. Vasc. Surg. – 2013. – № 2. – P. 421–426.

REFERENCE

1. Ishchak O. M., Franchuk A. Yu., Oniskiv B. O. (2014) Varicose veins of the lower limbs and undifferentiated connective tissue dysplasia as a factor of the occurrence of obstetric complications. Aktualni pytannya pediatriyi, akusherstva ta hinekolohiyi, № 1, pp. 127–131.

2. Kirienko A.I., Zolotukhin I.A., Grigoryan R.A. (2003) Modern methods of treatment of chronic venous insufficiency. Consilium medicum, № 6, pp. 361–366.

3. Goodyear S. J., Nyamekye I. K. (2015) Radiofrequency ablation of varicose veins: Best

practice techniques and evidence. Phlebology, № 2, pp. 9–17.

4. Usenko O.Yu. et al. (2015) Influence of radiofrequency ablation and endovascular laser coagulation on the vascular wall in patients with varicose disease of the lower extremities. Visnyk

morfolohiyi, vol. 21, № 2, pp. 505–508.

5. Rasmussen L. et al. (2013) Randomized clinical trial comparing endovenous laser ablation and stripping of the great saphenous vein with clinical and duplex outcome after 5 years. J. Vasc. Surg., № 2, pp. 421–426.

Стаття надійшла до редакції 26.10.2018

Р. І. Сидорчук, О. Й. Хомко, О. М. Плегуца, Р. П. Кнут, О. В. Ткачук, І. І. Плащук, П. В. Кифяк
 Вищий державний навчальний заклад України «Буковинський державний медичний університет»
 Чернівці, Україна
 ОКУ «Лікарня швидкої медичної допомоги»
 Чернівці, Україна

R. I. Sydorчук, O. Y. Khomko, O. M. Plehutsa, R. P. Knut, O. V. Tkachuk, I. I. Plashuk, P. V. Kyfiak
 Higher State Educational Establishment of Ukraine «Bukovinian State Medical University»
 Chernivtsi, Ukraine
 СМО emergency hospital
 Chernivtsi, Ukraine

ПОПЕРЕДНІ РЕЗУЛЬТАТИ МІЖНАРОДНОГО ПРОЕКТУ ДОСЛІДЖЕННЯ ПРОГНОСТИЧНИХ ПАТОФІЗІОЛОГІЧНИХ ПАРАМЕТРІВ ПРИ АБДОМІНАЛЬНОМУ СЕПСИСІ

Preliminary results of the international project for the study
 of prognostic pathophysiological parameters for abdominal sepsis

Резюме

Абдомінальний сепсис (АС) є однією з найважливіших проблем сучасної абдомінальної хірургії. Метою дослідження є оцінити прогностичну та діагностичну цінність різних клінічних та лабораторних параметрів з метою обґрунтування прогностичного комплексу для хворих на АС. Дослідження є частиною глобального міжнародного проекту «The Physiologic Parameters for Prognosis in Abdominal Sepsis Study» (реєстраційний номер NCT03408600). З клініки загальної хірургії Буковинського державного медичного університету та лікарні швидкої медичної допомоги (Чернівці) у дослідженні прийняло участь 156 пацієнтів. Визначався комплекс фізіологічних параметрів та їх прогностичне значення в АС шляхом поглибленого статистичного аналізу та визначення прогностичної цінності.

Більшість проаналізованих показників мають позитивне прогностичне значення у діагностиці та прогнозуванні АС. Водночас, прогностична цінність шкали qSOFA при низьких його значеннях є незначною. Недостатньо вірогідне прогностичне значення отримане для підвищення температури вище 38,0°C. Отримані дані можуть скласти підґрунтя для розробки цифрової системи прогнозування АС та ускладнень.

Ключові слова: абдомінальний сепсис, фізіологічні параметри, прогноз, діагноз, відношення ризиків.

Abstract

Abdominal sepsis (AS) is one of the most important problems of modern abdominal surgery. The aim of the study is to assess the prognostic and diagnostic value of various clinical and laboratory parameters in order to justify the prognostic complex for patients with AS. The study is part of the global project «The Physiologic Parameters for Prognosis in Abdominal Sepsis Study» (registration number NCT03408600). 156 patients from the General Surgery Clinic of Bukovinian State Medical University and Emergency Hospital (Chernivtsi) participated in the study. The complex of physiological parameters and their prognostic value in the AS was determined by in-depth statistical analysis and determination of predictive values.

Most of the analyzed indicators showed positive predictive value in the diagnosis and prediction of the AS. At the same time, the prognostic value of the qSOFA scale at its low values is negligible. The probable prognostic value is not sufficient to the temperature above 38,0°C. The obtained data may form the basis for the development of the digital system of prediction of the AS and complications.

Keywords: abdominal sepsis, physiological parameters, prognosis, diagnosis, risk ratio.

ВСТУП

З часів далекого минулого сепсис (термін уведено Гіппократом) залишається проблемою медичного, демографічного та економічного значення. Так у США щорічно реєструється біля 500 000 хворих на сепсис, у Франції частота зустрічальності сепсису складає 6 випадків на 1000 хворих у звичайних відділення та 119 – у відділеннях інтенсивної терапії. Летальність при сепсисі за останні 30 років зменшилась лише на 22–29%, залишаючись за даними різних факторів на рівні 17–32%. Сепсис, згідно даних ВООЗ, посідає 13-тє місце серед причин смерті населення світу [1].

Одним з найважливіших різновидів хірургічного сепсису безумовно є абдомінальний сепсис (АС), що ускладнює або власне є суттєвою частиною перебігу різноманітних внутрішньоочеревинних запальних та деструктивних процесів – найбільш складна проблема, як у діагностичному та лікувальному аспекті, так і в економічному відношенні [2].

Вибір критеріїв сепсису засновано на результатах різноманітних епідеміологічних, мікробіологічних і клінічних спостережень багаточетрового характеру. При цьому багаторічні репрезентативні дослідження показали, що за наявності вищевказаних ознак бактеріємія може бути виявлена тільки в 12–50% хворих із виразною клінічною картиною сепсису. На цьому тлі встановлено, що ендотоксинемія бактеріального походження і вибухова фазова активація медіаторів запалення, у тому числі цитокінів є патогенетичною основою і майже обов'язковим лабораторним маркером септичного процесу [3]. Поліорганна недостатність, патогмонічна для сепсису будь-якого походження, в особливості абдомінального, спостерігається у переважній більшості таких хворих. У невідкладній абдомінальній хірургії діагноз «Абдомінальний сепсис» поєднує досить різноманітні групи хворих, що перешкоджає адекватній порівняльній оцінці нових лікувальних заходів і, відповідно, нівелює ефективність кінцевих результатів лікування [1].

Зміна парадигми сепсису, трактування критеріїв та самого терміну призвели до нагальної потреби узагальнення його типових патофізіологічних предикторів, виділення найбільш важливих, з точки зору діагностики та прогнозування, застосування комплексної хірургічної тактики.

МЕТА ДОСЛІДЖЕННЯ

Оцінити прогностичну та діагностичну цінність різних клінічних та лабораторних параметрів з метою обґрунтування прогностичного комплексу для хворих на АС.

МАТЕРІАЛ ТА МЕТОДИ ДОСЛІДЖЕННЯ

Дослідження є частиною глобального міжнародного проекту «The Physiologic Parameters for Prognosis in Abdominal Sepsis Study» (реєстраційний номер NCT03408600). Загалом дослідження охоплює 152 клінічних центрів з 56 країн (загалом 3137 випадків). З клініки загальної хірургії Буковинського державного медичного університету та лікарні швидкої медичної допомоги (Чернівці) у дослідженні прийняло участь 156 пацієнтів. Дослідження здійснювалось відповідно з чітким дотриманням норм біоетики, у тому числі GCP, зареєстроване National Institute of Health.

Реєстрували наступні анамнестичні дані: вік та стать хворих; наявність супутніх захворювань, а саме первинного або вторинного імунодефіциту (тривале лікування кортикостероїдами, імунодепресантами або хіміотерапією та пацієнтів з захворюваннями лімфоїдної системи або з ВІЛ; злоякісні новоутворення; тяжкі серцево-судинні захворювання (ішемічна хвороба серця, анамнез серцевої недостатності, захворювання клапанів), діабет, хронічне захворювання нирок, хронічне обструктивне захворювання легень (ХОЗЛ).

Наступні клінічні параметри реєструвались при поступленні: характеристика locus morbi (біль у животі, ригідність черевної стінки); температура тіла; ЧСС; частота дихання; артеріальний тиск; оцінка за шкалою AVPU (alert/verbal/painful/unresponsive), а також за шкалою NRS (Numerical Rating Scale) [3, 4]. Лабораторні дослідження включали визначення вмісту тромбоцитів периферійної крові, міжнародний нормований коефіцієнт (INR), С-реактивний білок (CRP), прокальцитонін і лактат. Визначали дисфункцію органів (qSOFA) при вступі згідно дефініції SEPSIS-3 [5]. Враховувались особливості хірургічної тактики (релапаротомії, вид та кількість оперативності втручань, етапність, ускладнення тощо).

Дані подвійно анонімно (сліпо) вводились у програмний комплекс на базі технологій штучного інтелекту Google® та аналізувались у математичному пакеті Stata 11 (StataCorp, USA) з визначенням відносних показників, відношення ризиків тощо. Усі відносні показники округлювались до цілих для полегшення статистичних розрахунків та уникнення розголошення фінальних результатів дослідження до офіційної публікації.

РЕЗУЛЬТАТИ ДОСЛІДЖЕННЯ
ТА ЇХ ОБГОВОРЕННЯ

За етіологією АС розподіл у загальній обстеженій популяції був наступний: перфорація

шлунка і ДПК – 12% хворих, гострий холецистит чи холангіт – 13%, гострий інфікований панкреатит – 1%, перфорація тонкої кишки – 7%, гострий дивертикуліт – 7%, гострий апендицит – 42%, перфорація кишечника – 7%, пато-

логія органів малого тазу – 1%, абдомінальна травма 3% та інші причина – 8%.

Підсумок оцінки прогностичної цінності окремих патофізіологічних параметрів наведено у таблиці 1.

Таблиця 1

Визначення прогностичних патофізіологічних параметрів абдомінального сепсису

Показник		Загальна когорта хворих (100%)	Летальність (9%)	Відношення ризиків (ВР)	p-level
Вік > 80 років		8	26	4 (3–5)	< 0,01
Імунодефіцит		8	20	3 (2–4)	< 0,01
Злоякісні новоутворення		11	30	3 (3–4)	< 0,01
Серцево-судинна недостатність		13	38	4 (3–5)	< 0,01
Цукровий діабет		13	27	2 (2–3)	< 0,01
Хронічна хвороба нирок		5	19	5 (4-6)	<0,01
ХОЗЛ		6	21	4 (3-6)	<0,01
Температура (° C)	< 36,0	3	8	3 (2–5)	< 0,01
	36,0–38,0	73	66	1 (1–1)	< 0,05
	> 38,0	24	26	1 (1–1)	0,55
ЧСС	60	0	0	1 (0–8)	0,72
	60–100	61	42	1 (0–1)	< 0,01
	> 100	39	48	2 (2–3)	< 0,01
САТ (мм рт. ст)	< 90	12	18	5 (4–6)	< 0,01
	90–100	83	25	2 (2–3)	< 0,01
	>100		58	0 (0–0)	< 0,01
ЧД	< 22	72	44	0 (0–0)	< 0,01
	22–29	22	35	2 (2–2)	< 0,01
	30–35	5	14	3 (2–4)	< 0,01
	> 35	2	7	4 (3–6)	< 0,01
Шкала NRS (бали)	0–3	3	6	2 (1–4)	< 0,01
	4–6	48	40	1 (1–1)	< 0,05
	7–10	35	46	2 (1–2)	< 0,01
	Дані відсутні	14	9	–	–
Шкала qSOFA (бали)		44	13	0 (0–0)	< 0,001
		42	39	1 (1–1)	0,25
		11	30	3 (3–4)	< 0,001
		3	18	7 (6–9)	< 0,001

Як засвідчують отримані та наведені у таблиці 1 дані, більшість показників мають позитивне прогностичне значення у діагностиці та прогнозуванні АС. Водночас, прогностична цінність шкали qSOFA при низьких його значеннях є незначною. Деяко несподіваним є факт невірнісного прогностичного значення

підвищення температури вище 38,0°C, що не відповідає існуючій концепції прогнозування АС.

ВИСНОВКИ

Отримані дані можуть бути підґрунтям для створення системи прогнозування перебігу АС.

ЛІТЕРАТУРА (REFERENCE)

1. Sartelli M, Catena F, Ansaloni L, et al. (2014) Complicated intra-abdominal infections worldwide: the definitive data of the CIAOW Study. *World J. Emerg. Surg.*, № 9, pp. 37. DOI: ORG/10.1186/1749-7922-9-37.

2. Fleisher L. A., et al. (2007) ACC/AHA 2007 guidelines on perioperative cardiovascular evaluation

and care for noncardiac surgery: a report of the American College of Cardiology/American Heart Association Task Force on Practice Guidelines (Writing Committee to Revise the 2002 Guidelines on Perioperative Cardiovascular Evaluation for Noncardiac Surgery): developed in collaboration

with the American Society of Echocardiography, American Society of Nuclear Cardiology, Heart Rhythm Society, Society of Cardiovascular Anesthesiologists, Society for Cardiovascular Angiography and Interventions, Society for Vascular Medicine and Biology, and Society for Vascular Surgery. *Circulation*, Oct. 23, vol. 116 (17), pp. e418–499. DOI: 10.1161/CIRCULATIONAHA.107.185699

3. Teasdale G., Jennett B. (1974) Assessment

of coma and impaired consciousness. A practical scale. *Lancet*, Jul 13, № 2 (7872), pp. 81–84.

4. Farrar J.T. et al. (2001) Clinical importance of changes in chronic pain intensity measured on an 11-point numerical pain rating scale. *Pain*, Nov. 94, № 2, pp. 149–158.

5. Singer M. et al. (2016) The Third International Consensus Definitions for Sepsis and Septic Shock (Sepsis-3). *JAMA*, vol. 315, № 8, pp. 801–810. DOI: 10.1001/jama.2016.0287

Стаття надійшла до редакції 24.10.2018

ДЕРЖАВНИЙ ЗАКЛАД «ЗАПОРІЗЬКА МЕДИЧНА АКАДЕМІЯ ПІСЛЯДИПЛОМНОЇ ОСВІТИ МІНІСТЕРСТВА ОХОРОНИ ЗДОРОВ'Я УКРАЇНИ»



**Безперервний професійний розвиток
для лікарів усіх спеціальностей:**

- інтернатура
- спеціалізація
- курси підвищення кваліфікації
- клінічна ординатура
- аспірантура
- стажування

Навчання в Запорізькій медичній академії післядипломної освіти — це удосконалення професійних знань і оволодіння новими медичними технологіями в умовах сприятливого навчального клімату і бездоганної колегіальності компетентних викладачів.

Детальна інформація на сайті академії
www.zmapo.edu.ua



МОРЕ ЗАДОВОЛЕННЯ ДЛЯ НОСА! НОВИЙ САНОРИН АКВА ФРІ, 120 МЛ

натуральна морська вода у професійному балоні для
«вологого прибирання» носової порожнини та полегшення
дихання при закладеному носі в сезон простуд!

 xantis
pharma

Дорослим
та дітям
6+



САНОРИН АКВА ФРІ не є лікарським засобом. Санорин Аква ФРІ має протипоказання: індивідуальна непереносимість або алергія на морську воду. Повна інформація вказана у листку-вкладки. Перед застосуванням проконсультуйтеся з лікарем.

САНОРИН АКВА ФРІ 120 мл.: клас ІІа групи медичних виробів. Декларація про відповідність №UA/MD.01/04.1-17 від 30.05.2017

САМОЛІКУВАННЯ МОЖЕ БУТИ ШКІДЛИВИМ ДЛЯ ВАШОГО ЗДОРОВ'Я